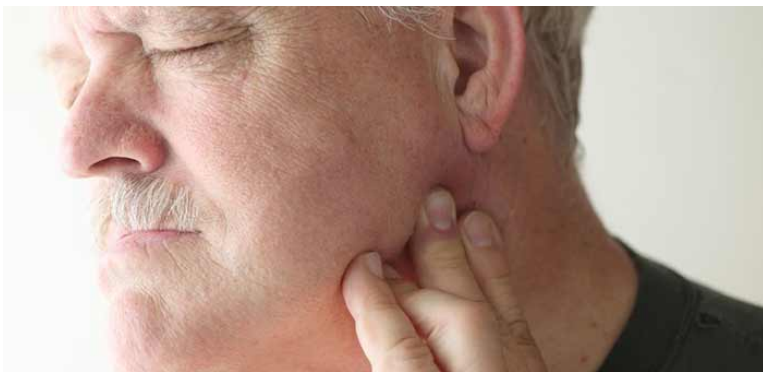


# ΣΥΝΔΡΟΜΟ ΚΡΟΤΑΦΟΓΝΑΘΙΚΗΣ ΑΡΘΡΩΣΗΣ

## Σύνδρομο Κροταφογναθικής Άρθρωσης: 5 πράγματα που πρέπει να γνωρίζετε για το Σύνδρομο της Κροταφογναθικής Άρθρωσης



Σύμφωνα με το **Εθνικό Ινστιτούτο Οδοντικής και Κρανιοπροσωπικής Έρευνας (National Institute of Dental and Craniofacial Research, U.S.A.)**, περισσότερα από 10 εκατομμύρια άτομα στις Ηνωμένες Πολιτείες υποφέρουν από προβλήματα λόγω του συνδρόμου της Κροταφογναθικής άρθρωσης. Αποτελεί τη πιο συνήθη αιτία πόνου στο πρόσωπο. Περίπου τα μισά έως τα δυο τρίτα των ανθρώπων με αυτή τη διαταραχή θα αναζητήσουν θεραπεία και το 15% από αυτά θα αναπτύξουν χρόνια διαταραχή.

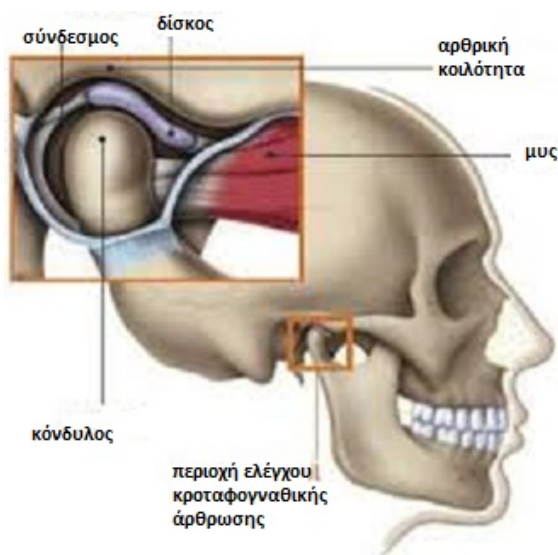
# 1. Αποτελείται από ένα σύνολο Ιατρικών προβλημάτων

Το σύνδρομο της Κροταφογναθικής άρθρωσης, δεν σχετίζεται αποκλειστικά με τη συγκεκριμένη άρθρωση, αλλά και με όλες τις δομές γύρω από αυτήν. Ο Dr John Upledger αναφέρει πως αυτή η διαταραχή είναι η κορυφή του παγόβουνου.

Η Κροταφογναθική άρθρωση είναι η άρθρωση που συνδέει την κάτω γνάθο με το κροταφικό οστό στο πλάι του κεφαλιού. Υπάρχουν δυο κροταφογναθικές αρθρώσεις, μια στη κάθε πλευρά της γνάθου. Οι αρθρώσεις αυτές είναι λειτουργικές, ώστε να επιτρέπουν στο σαγόνι να μετακινείται, επιτρέποντας την ομιλία, το μάσημα ακόμη και το χασμουρητό.

# 2. Η ακριβής αιτία πρόκλησης σε μεγάλο βαθμό είναι άγνωστη

Η ακριβής αιτία πρόκλησης του συνδρόμου είναι σε μεγάλο βαθμό άγνωστη. Ωστόσο υπάρχουν επιβαρυντικοί παράγοντες.



1. Ο δίσκος απορρόφησης των κραδασμών που χωρίζει τμήματα των οστών που αλληλεπιδρούν με την άρθρωση διαβρώνεται ή μετακινείται από την κατάλληλη ευθυγράμμιση.
2. Φθορά του αρθρικού χόνδρου της άρθρωσης.
3. Τραυματισμός της άρθρωσης λόγω απευθείας κτυπήματος ή άλλης ισχυρής κρούσης. Για παράδειγμα

ισχυρό κτύπημα στο σαγόνι μπορεί να προκαλέσει κάταγμα στην άρθρωση ή να προκαλέσει βλάβη στο δίσκο, διαταράσσοντας τις ομαλές κινήσεις της γνάθου και φυσικά πρόκληση πόνου.

4. Μερικές επαναλαμβανόμενες κινήσεις, όπως μάσημα τσίχλας,

σφίξιμο των δοντιών, μάσημα μόνο από την μια πλευρά του στόματος κλπ, μπορούν να προκαλέσουν το σύνδρομο.

5. Άλλες αιτίες μπορεί να είναι η κακή ευθυγράμμιση των δοντιών, η κακή στάση του σώματος, το άγχος κλπ.

Επιβαρυντικός παράγοντας είναι οτιδήποτε προκαλεί αλλαγή στο σχήμα ή τη λειτουργικότητα της Κροταφογναθικής άρθρωσης, που είναι σε θέση να προκαλέσει διαταραχή και πόνο. Οι επιστήμονες ισχυρίζονται ότι το σύνδρομο της Κροταφογναθικής άρθρωσης είναι συνήθως αποτέλεσμα συνδυασμού πολλών διαφορετικών αιτιών.

### **3. Εκτός από τον πόνο στην άρθρωση η διαταραχή χαρακτηρίζεται από ένα ευρύ φάσμα συμπτωμάτων**

Άλλα συμπτώματα του συνδρόμου της Κροταφογναθικής άρθρωσης είναι:

1. Χαρακτηριστικός ήχος όταν ανοίγει και κλείνει το στόμα.
2. Ήχος τριβής.
3. Πονοκέφαλος ή Ημικρανία.
4. Ζαλάδες.
5. Βούισμα στα αυτιά.
6. Υπερβολική φθορά στα δόντια.
7. Πόνος στην περιοχή της άρθρωσης στην διάρκεια της κίνησης.
8. Πόνος στην περιοχή του Αυχένα.
9. Πόνος στο αυτί.
10. Ευαισθησία στο φως.
11. Όταν το στόμα ανοίγει και κλείνει η κίνηση ακολουθεί μια τροχιά " zigzag".
12. Σε σοβαρές περιπτώσεις μειώνεται το εύρος ανοίγματος του στόματος.
13. Αδυναμία συγκέντρωσης της προσοχής, «θολούρα» στην σκέψη.
14. Αλλαγές της προσωπικότητας του ατόμου, ευερέθιστοι, καταθλιπτικοί, έλλειψη αυτοσεβασμού, εγωκεντρικοί και

υποχόνδριοι.

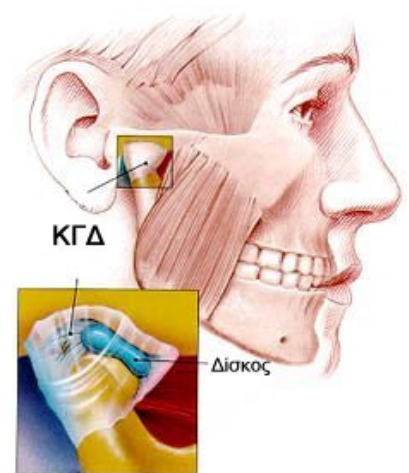
## 4. Οι γυναίκες είναι πιο επιτρίπεις στη διαταραχή

Παρόλο που ο καθένας μπορεί να αναπτύξει σύνδρομο της Κροταφογναθικής άρθρωσης περίπου το 90% των ασθενών είναι γυναίκες κατά την αναπαραγωγική ηλικία. Αν και δεν είναι βέβαιο γιατί συμβαίνει αυτό.

## 5. Υπάρχουν τρεις τύποι διαταραχών

Το σύνδρομο της Κροταφογναθικής άρθρωσης ομαδοποιείται σε τρεις κύριες κατηγορίες:

1. **Μυϊκές διαταραχές**, ο περισσότερο συνηθισμένος τύπος διαταραχής, περιλαμβάνει τους μύες που ελέγχουν τη λειτουργία της γνάθου καθώς και τους μύες του αυχένα και των ώμων.
2. **Διαταραχή στην ευθυγράμμιση της Κροταφογναθικής άρθρωσης**, για παράδειγμα εξάρθρωμένη σιαγόνα ή μετατόπιση δίσκου.
3. **Εκφυλιστικές διαταραχές**, σχετίζονται με τη φθορά στο χόνδρο της άρθρωσης, αρθρίτιδα.



## Διάγνωση

Η ακριβής αιτία πρόκλησης του συνδρόμου της Κροταφογναθικής άρθρωσης είναι άγνωστη, ενώ οι ασθενείς συνήθως εμφανίζουν διαφορετικά συμπτώματα, οπότε η διάγνωση είναι αρκετά δύσκολη. Επιπλέον, δεν υπάρχει κανένας ακριβής και τυποποιημένος έλεγχος που θα χρησίμευε στη διάγνωση. Στις περισσότερες περιπτώσεις η περιγραφή των συμπτωμάτων και η κλινική αξιολόγηση μας παρέχει τις περισσότερες πληροφορίες για τη

διάγνωση. Οι διαγνωστικές εξετάσεις όπως ακτινογραφία η αξονική τομογραφία μπορούν να προσφέρουν στον θεράποντα ιατρό χρήσιμες πληροφορίες.

## **Θεραπεία**

1. **Φαρμακευτική αγωγή**, βοηθά στην ανακούφιση του πόνου. Ανάλογα με τη σοβαρότητα του πόνου και τους παράγοντες που συμβάλλουν στη πρόκληση του συνδρόμου, ο ιατρός μπορεί να συστήσει αναλγητικά, αντικαταθλιπτικά, μυοχαλαρωτικά ή ηρεμιστικά.

2. **Φυσικοθεραπεία**, περιλαμβάνει μηχανοθεραπεία (TENS, κ.α.), ασκήσεις διατακτικές και ενδυνάμωσης.

3. **Άλλες Θεραπείες** που μπορούν να βοηθήσουν είναι:

- Τεχνικές χαλάρωσης
- Myofascial release
- Βελονισμός
- Επανεκπαίδευση στην σωστή στάση του σώματος
- Τεχνικές Manual Therapy
- Ψυχολογική στήριξη
- Biofeedback
- Οδοντιατρική – Γναθοχειρουργική εργασία (χρήση νάρθηκα – χειρουργική αντιμετώπιση ).
- Χειροπρακτική – Οστεοπαθητική
- Διατροφή

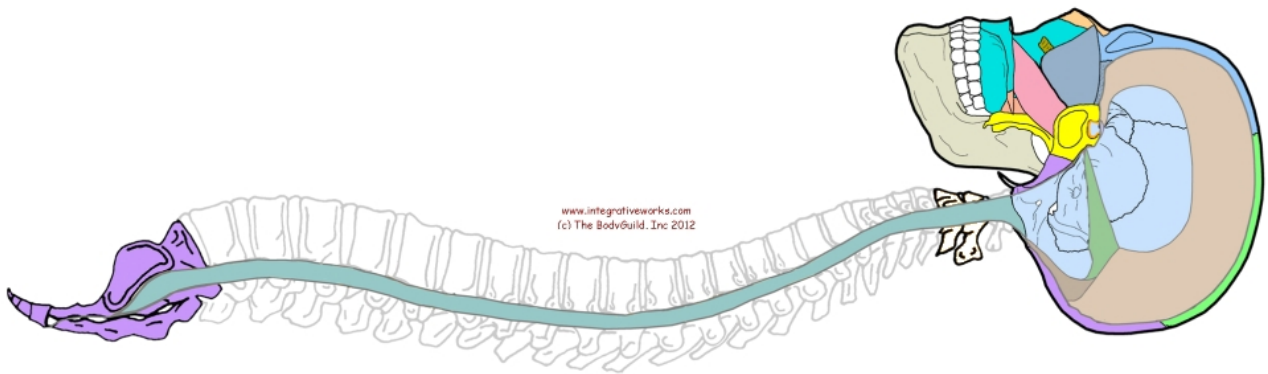
## **Κρανιοϊερή Θεραπεία, μια διαφορετική προσέγγιση**

**Τι εννοούμε όταν λέμε «μία διαφορετική προσέγγιση»;**

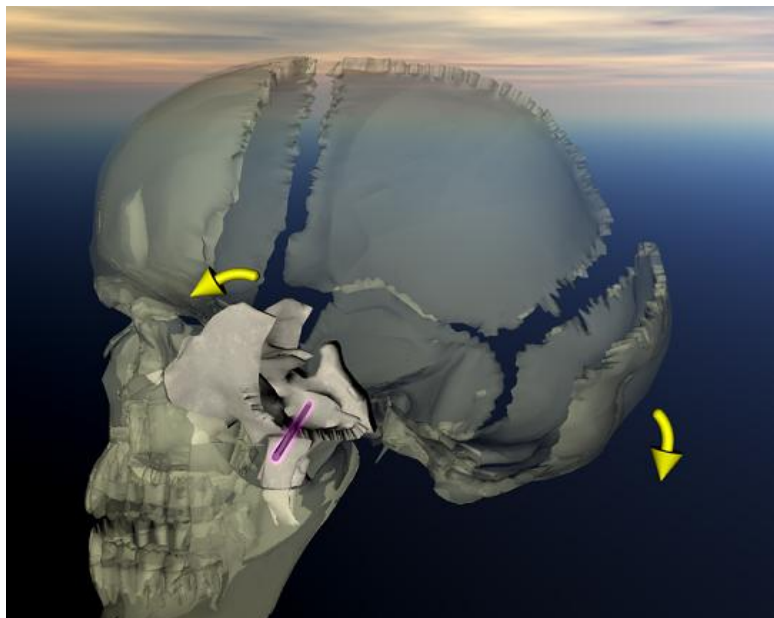
Το σύνδρομο της κροταφογναθικής άρθρωσης θεωρείτε ότι είναι το αποτέλεσμα μορφολογικών αλλαγών που αφορούν την άνω και κάτω γνάθο, των δοντιών, τραυματισμό στη περιοχή, ακόμα και ως

αποτέλεσμα οδοντιατρικών ή γναθοχειρουργικών επεμβάσεων, αρθρίτιδας, stress, αλλά τις περισσότερες φορές δεν μπορεί να καθορισθεί η ακριβής αιτιολογία.

Σύμφωνα με τον **Dr. John Upledger** (τον Αμερικανό Οστεοπαθητικό ιατρό, εμπνευστή της Κρανιοϊερής Θεραπείας) το σύνδρομο της κροταφογναθικής άρθρωσης είναι απλά η «**κορυφή του παγόβουνου**». Είναι αυτό που φαίνεται πάνω από την επιφάνεια της θάλασσας, ενώ ο μεγαλύτερος όγκος κρύβεται από κάτω.

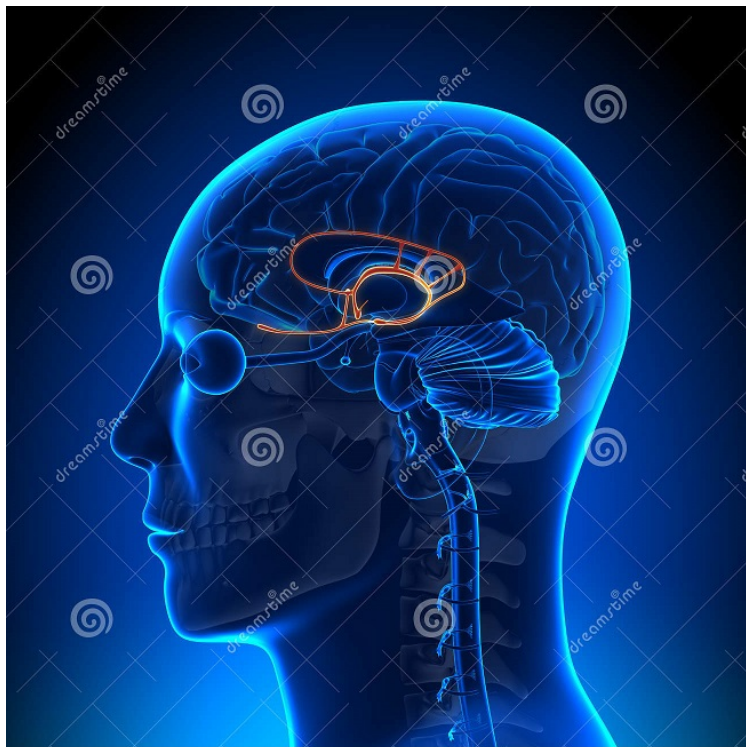

Είναι το δευτερεύον ή ακόμα και τριτεύον αποτέλεσμα κάποιας άλλης ή άλλων δυσλειτουργιών στο σώμα, που είναι σε θέση να επηρεάσουν τη λειτουργικότητα του Κρανιοϊερού Συστήματος, δηλαδή του λειτουργικού συστήματος που περιλαμβάνει τις δομές που περιβάλλουν το Κεντρικό Νευρικό Σύστημα, τις οποίες ο Dr Upledger τις συνέδεσε σε μια λειτουργική ενότητα/οντότητα με τον όρο «Κρανιοϊερό σύστημα». Οι δομές που απαρτίζουν αυτό το σύστημα είναι τα οστά του κρανίου, του προσώπου, της σπονδυλικής στήλης, το ιερό οστό, το σύστημα των μεμβρανών που εφάπτεται του εσωτερικού αυτών των οστών σαν φόδρα, το εγκεφαλονωτιαίο υγρό και ότι άλλο σχετίζεται με αυτά.



Λαμβάνοντας υπόψιν ότι η κροταφογναθική άρθρωση σχετίζεται άμεσα με την άνω, κάτω γνάθο, τα κροταφικά οστά και το σφηνοειδές οστό, γίνεται εύκολα αντιληπτό, ότι οποιοσδήποτε περιορισμός, οπουδήποτε στο σώμα, μέσω της περιτονίας, συνέχεια της οποίας είναι το ενδοκράνιο σύστημα μεμβρανών, μπορεί να μεταφερθεί στα οστά του κρανίου, άρα να προκληθεί δυσλειτουργία που θα οδηγήσει στο σύνδρομο της κροταφογναθικής άρθρωσης.

**Ένας άλλος σημαντικός παράγοντας που μπορεί να προκαλέσει διαφοροποίηση στη λειτουργικότητα αυτών των οστών είναι το άγχος. Αυτό συμβαίνει γιατί ενεργοποιείται το Αυτόνομο Νευρικό Σύστημα, ιδιαίτερα προκαλείτε υπερδιέγερση του Συμπαθητικού Νευρικού Συστήματος, με αποτέλεσμα τον αυξημένο μυϊκό τόνο στους μύες που έρχονται σε επαφή μαζί τους, όπως για παράδειγμα στον Μασητήρα μυ.**



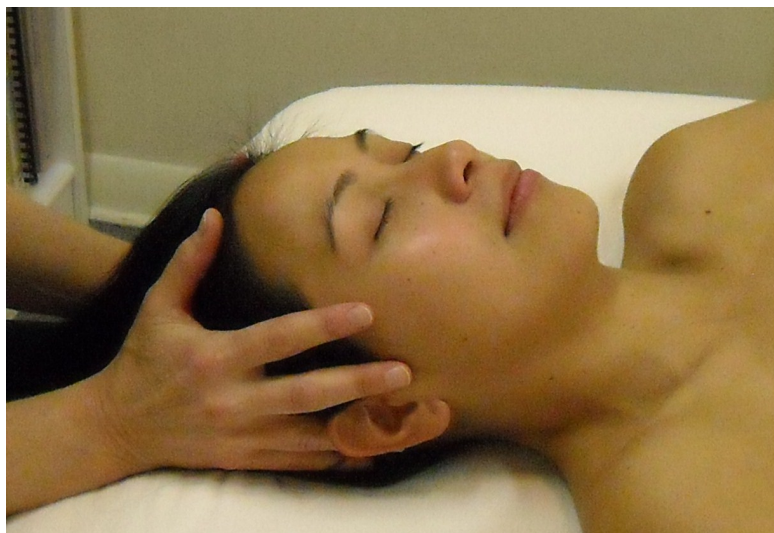
**Το Τρίδυμο Νεύρο ελέγχει την μασητική λειτουργία και ως εκ τούτου την λειτουργικότητα της Κροταφογναθικής άρθρωσης. Αυτό το νεύρο βρίσκεται σε στενή σχέση με το Μεταιχμιακό Σύστημα (reticular activating system). Η ενεργοποίηση αυτού του συστήματος μεταξύ των άλλων προκαλεί σύσπαση των μυών του προσώπου και φυσικά σφίξιμο των δοντιών. Παράγοντες που ενεργοποιούν αυτό το σύστημα είναι ο φόβος, ο θυμός, η επιθετικότητα, ο αυξανόμενος πόνος, και η υπερβολική ανησυχία.**

Ο ανθρώπινος οργανισμός σαν όλον «συντίθεται» από το σώμα και την ψυχή. Οι ιστοί του σώματος «θυμούνται» τραυματικές εμπειρίες, τόσο σε ενεργειακό επίπεδο, όσο και σε σωματικό επίπεδο. Δηλαδή ο φόβος ή ο θυμός για παράδειγμα που προκαλείται στην διάρκεια ενός τραυματισμού, και ο τραυματισμός των ιστών του σώματος, πρέπει να αντιμετωπισθούν παράλληλα. Εάν κάποιο από αυτά παραμείνει, τότε βάζει σε συνεχή ενεργοποίηση το Μεταιχμιακό Σύστημα, με αποτέλεσμα την αύξηση του σωματικού stress, άρα το συνεχές σφίξιμο των δοντιών, με επακόλουθο την δυσλειτουργία της Κροταφογναθικής άρθρωσης.



Όλοι οι παραπάνω παράγοντες είναι ικανοί να προκαλέσουν ή να συνεισφέρουν στην δυσλειτουργία ή τον εκφυλισμό της κροταφογναθικής άρθρωσης.

Απαιτείται λοιπόν μια ολιστική θεραπεία για την αντιμετώπιση ενός τόσο σύνθετου προβλήματος. Αυτή η θεραπεία πρέπει να περιλαμβάνει την αντιμετώπιση τόσο των σωματικών, όσο και των συναισθηματικών αναγκών των ασθενών.



**Η Κρανιοϊερή Θεραπεία του Dr. John Upledger ανταποκρίνεται σε αυτήν την ανάγκη. Ο ειδικευμένος θεραπευτής μπορεί να αξιολογήσει την λειτουργικότητα του Κρανιοϊερού συστήματος, να εντοπίσει τις περιοχές που δυσλειτουργούν, και στην συνέχεια με ήπιους χειρισμούς βάρους 5gr να βελτιώσει τη λειτουργικότητα του Κεντρικού Νευρικού Συστήματος, με αυτόν τον τρόπο να ενισχύσει την προσαρμοστική ικανότητα του οργανισμού που θα οδηγήσει στην Ομοιόσταση, δηλαδή στη λειτουργία εκείνη κατά την οποία ο οργανισμός, τόσο ως σώμα, όσο ως ψυχή, συντονίζεται με το εσωτερικό και το εξωτερικό περιβάλλον, προκειμένου να επιτύχει την αρμονία στην επιβίωση και τη λειτουργική του παρουσία ως μέλος του κοινωνικού συνόλου. Η Ομοιόσταση στη πραγματικότητα είναι η αυτό-οργάνωση ή αυτό-ρύθμιση ενός ανοικτού συστήματος, όπως είναι ο ανθρώπινος οργανισμός και αποτελεί το βασικό στόχο μιας αποτελεσματικής θεραπευτικής παρέμβασης.**

# Συμπέρασμα

Πολλοί άνθρωποι ζουν με το σύνδρομο της Κροταφογναθικής άρθρωσης, που επηρεάζει σημαντικά την ποιότητα της ζωής τους. Παρόλα αυτά υπάρχει λύση στο πρόβλημα τους αρκεί να την αναζητήσουν. Τόσο σύνθετα προβλήματα απαιτούν σύνθετες λύσεις.