

ΕΠΙΛΟΧΕΙΟΣ ΚΑΤΑΘΛΙΨΗ

Επιλόχειος κατάθλιψη...



«Γιατί νιώθω έτσι; Τι μου συμβαίνει;» Είναι η σκέψη που, πολύ συχνά, βασανίζει τη νέα μαμά, η οποία λίγες μέρες μετά τη γέννηση του μωρού της αρχίζει να έχει κακή διάθεση, να νιώθει έντονη θλίψη, να μην παίρνει χαρά ακόμα και από τις πιο ευχάριστες δραστηριότητες και να κλαίει με το παραμικρό. Το συναίσθημα που βιώνει η γυναίκα τις στιγμές εκείνες είναι ανυπόφορο και, παρότι αντιλαμβάνεται και η ίδια πώς είναι παράλογο το συναίσθημά της (αφού δεν υπάρχει πραγματικός λόγος για να νιώθει τόσο δυσάρεστα), της είναι σχεδόν αδύνατο να το ελέγξει.

Οι λόγοι για τους οποίους κάποιες νέες μαμάδες αναπτύσσουν κατάθλιψη μετά τον τοκετό δεν είναι τελείως άγνωστοι. Η κατάθλιψη, γενικότερα, πιστεύεται ότι είναι αποτέλεσμα διαταραχής ορμονών του εγκεφάλου, όπως η σεροτονίνη, η επινεφρίνη, η νορεπινεφρίνη και η ντοπαμίνη. Τα επίπεδα των ορμονών αυτών, πέφτουν κατακόρυφα αμέσως μετά τον τοκετό. Πιθανότατα, όμως, οι έντονες αλλαγές στα επίπεδα οιστρογόνων και προγεστερόνης στο σώμα της γυναίκας μετά τον τοκετό να παίζουν κάποιο ρόλο στην εμφάνιση της κατάθλιψης. Ορμονικές αλλαγές, όμως, επιφέρει και το άγχος. Γίνεται, επομένως, φανερό, ότι στην εμφάνιση, του προβλήματος συντείνουν μια

σειρά από παράγοντες κινδύνου.

Μελαγχολία ή κατάθλιψη;

Οι περισσότεροι ψυχολόγοι κάνουν σαφή διαχωρισμό ανάμεσα στην επιλόχειο κατάθλιψη και την επιλόχειο μελαγχολία, η οποία έχει ηπιότερα συμπτώματα και μικρότερη διάρκεια (διαρκεί περίπου δύο εβδομάδες μετά τον τοκετό). Στην περίπτωση της επιλόχειας κατάθλιψης, όμως, τα συμπτώματα μπορεί να διαρκέσουν ακόμα και έξι μήνες μετά τον τοκετό. Τότε, πιθανότατα, να μπορούμε να μιλάμε για κανονική κατάθλιψη.

Ποιες γυναίκες έχουν μεγαλύτερη πιθανότητα να εμφανίσουν επιλόχειο κατάθλιψη;

Η επιλόχειος κατάθλιψη δεν εμφανίζεται σε όλες τις γυναίκες. Περισσότερες πιθανότητες να εμφανίσουν έχουν εκείνες που:

1. έχουν ιστορικό επιλόχειας κατάθλιψης,
2. στενός συγγενής τους πάσχει από κατάθλιψη,
3. αντιμετωπίζουν επιπλοκές κατά τον τοκετό,
4. αντιμετωπίζουν συζυγικά προβλήματα,
5. το νεογέννητό τους αντιμετωπίζει προβλήματα υγείας, ή
6. παρουσιάζουν ήδη άλλα ψυχολογικά προβλήματα.

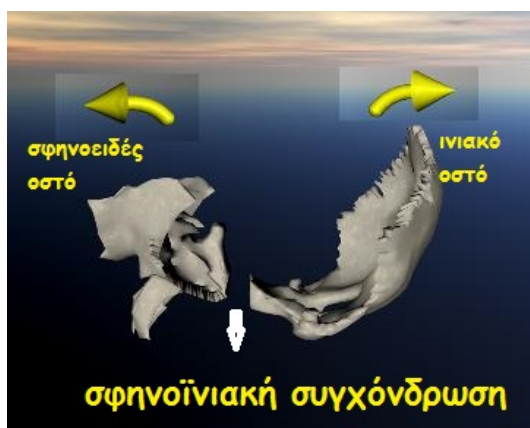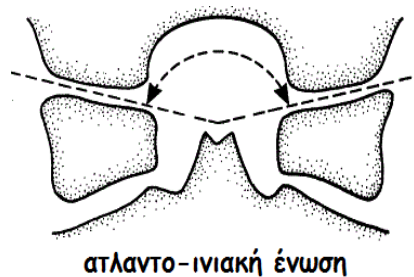
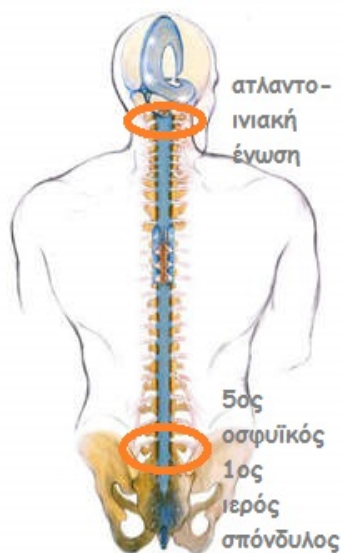
Πώς μπορεί να αντιμετωπιστεί η επιλόχειος κατάθλιψη;

Όταν τα πρώτα συμπτώματα της επιλόχειας κατάθλιψης κάνουν την εμφάνισή τους, το καλύτερο που έχει να κάνει η νέα μητέρα είναι να ζητήσει άμεσα τη βοήθεια ειδικού. Την βοήθεια, δηλαδή του ψυχολόγου, γιατί μόνο εκείνος μπορεί διαγνώσει το πρόβλημα και να την βοηθήσει να το διαχειριστεί. Θα πρέπει να σημειώσουμε εδώ, ότι η επιλόχειος κατάθλιψη δεν είναι ζήτημα

που αφορά μόνο τη μητέρα, αλλά έχει άμεσο αντίκτυπο και στο βρέφος. Μια καταθλιπτική μαμά έχει λιγότερες δυνατότητες να ανταποκριθεί με τρόπο ικανοποιητικό στα μηνύματα του παιδιού της. Το αποτέλεσμα θα είναι το παιδί να βρεθεί στον κίνδυνο να αναπτύξει πολλαπλές αναπτυξιακές δυσκολίες και καθυστερήσεις τόσο στη συμπεριφορά, όσο και σε άλλους τομείς (συναισθηματικούς, κοινωνικούς) που μπορεί να εμφανιστούν στο μέλλον, καθώς η σχέση του και ο δεσμός με τη μητέρα παίζει ρόλο εξαιρετικής και καθοριστικής σημασίας από την πρώτη κιόλας στιγμή της γέννησής του.

Αν, λοιπόν, υποψιάζεστε ότι πιθανόν να πάσχετε από κατάθλιψη, θα πρέπει άμεσα να ζητήσετε ιατρική υποστήριξη. Μπορεί να είναι πολύ έντονες οι στιγμές που όλα θα δείχνουν «μαύρα», να θυμάστε όμως ότι η γέννηση ενός μωρού φέρνει πολλές αλλαγές στη ζωή σας, στη λειτουργία τους σπιτιού σας, αλλά και στις σχέσεις που αναπτύσσονται μεταξύ των μελών της οικογένειας. Γι' αυτό σκεφτείτε ότι πολλά πράγματα από όσα νοιώθετε, ίσως να είναι και φυσιολογικά!!!

Κλινική Παρατήρηση



Μία πολύ ενδιαφέρουσα κλινική παρατήρηση είναι εκείνο που ο εμπνευστής της Κρανιοϊερής Θεραπείας Dr Upledger ονόμασε «**το δυστυχημένο τρισθενές στοιχείο**». Πολλές φορές σε παρουσία ενδογενούς κατάθλιψης, μπορεί να διαπιστωθεί συμπίεση στο ύψος του πέμπτου οσφυϊκού και του πρώτου ιερού σπονδύλου (05-I1), στην βάση του κρανίου, εκεί όπου ενώνεται το ινιακό οστό του κρανίου με τον πρώτο αυχενικό σπόνδυλο, και στην σφηνοϊνιακή συγχόνδρωση, εκεί δηλαδή που ενώνεται το σφηνοειδές οστό του κρανίου με το ινιακό οστό. Για παράδειγμα, σε μία έγκυος γυναίκα η οποία πριν από τον τοκετό είχε συμπιεσμένες δύο από τις τρεις προαναφερθείσες περιοχές (χωρίς να εμφανίζει συμπτώματα), κατά την διάρκεια του τοκετού υπάρχει η πιθανότητα να συμπιεσθεί η τρίτη περιοχή (π.χ. 05-I1) και αυτό να είναι το αίτιο της γένεσης του συνδρόμου που είναι γνωστό ως «**επιλόχειος κατάθλιψη**». Η δυσλειτουργία αυτή αντιμετωπίζεται αποτελεσματικά με την **Κρανιοϊερή Θεραπεία**.

ΠΗΓΕΣ :

<http://www.mama365.gr/14857/epiloheios-katathlipsh-antimetopiste-thn-me-hamo.html#sthash.eioauLKt.dpuf>

<http://www.paidiatros.com/egkymosini/psychologia/postpartum-depression>

<http://www.iatropedia.gr/articles/read/4292>

«ΧΡΟΝΙΟΣ ΠΟΝΟΣ – η παραφωνία του εγκεφάλου – μια εναλλακτική πρόταση», Χαράλαμπος Τιγγινάγκας

Παθήσεις παιδικής ηλικίας

Κρανιοϊερή Θεραπεία ως θεραπευτική αγωγή κοινών παθήσεων κατά την παιδική ηλικία

Η Κρανιοϊερή Θεραπεία είναι μία ήπια θεραπεία που μπορεί να χρησιμοποιηθεί αποτελεσματικά για την θεραπευτική αγωγή πολλών παθήσεων σε όλες τις ηλικίες. Είναι εξαιρετικά ήπια, μη επεμβατική και δεν προκαλεί δυσφορία ή ενόχληση στον ασθενή, ούτε ενέχει κινδύνους ή αντίθετες παρενέργειες. Αυτό την καθιστά κατάλληλη για την θεραπευτική αγωγή βρεφών και παιδιών.

Ο τρόπος λειτουργίας της Κρανιοϊερής Θεραπείας

Σημαντικό ρόλο στην Κρανιοϊερή Θεραπεία διαδραματίζει

το **κρανιοϊερό σύστημα**. Η λειτουργικότητα του Εγκεφάλου, αλλά και του Νωτιαίου Μυελού εξαρτώνται άμεσα από την λειτουργικότητα όλων εκείνων των δομών που τα περιβάλλουν (οστά του κρανίου, του προσώπου, σπονδυλική στήλη, ιερό οστούν, ενδοκρανιακές μεμβράνες, σπονδυλικές μήνιγγες, περιτονία, εγκεφαλονωτιαίο υγρό κλπ). Όλες αυτές οι δομές αποτελούν το Κρανιοϊερό Σύστημα, το οποίο **πάλλεται** με μία συμμετρική, ισορροπημένη και ρυθμική κίνηση, δηλαδή **τον κρανιοϊερό ρυθμό**. Σύμφωνα με τον Dr John Upledger πρόκειται για τον ρυθμό παραγωγής και απορρόφησης του εγκεφαλονωτιαίου υγρού, ο οποίος μέσω του νευρικού συστήματος μεταφέρεται σε όλα τα μέρη του σώματος. Ο ρόλος του κρανιοϊερού συστήματος είναι τόσο ζωτικός, όσον αναφορά την λειτουργικότητα του εγκεφάλου και του νωτιαίου μυελού, ώστε η ανισορροπία ή η δυσλειτουργία του μπορεί να προκαλέσει σε ένα άτομο αισθητικές, κινητικές, ή νευρολογικές διαταραχές.

Κάθε όργανο, μυς, ή ιστός συνδέεται με το κρανιοϊερό σύστημα διαμέσου της νευρικής οδού και των συνδέσεων της περιτονίας. Αυτή η σύνδεση παρέχει την οδό για μία διπλής φοράς διαδικασία αλληλεπίδρασης, μέσω της οποίας μπορεί να αναγνωριστεί αλλά και να αποκατασταθεί η δυσλειτουργία. Η δυσλειτουργία αντανakλάται στους ιστούς του κρανιοϊερού συστήματος και οι διορθωτικές δυνάμεις που εφαρμόζονται στο σύστημα αντανakλώνται πίσω στην προσβληθείσα περιοχή. Περιορισμοί, μπλοκαρίσματα, ή δυσλειτουργίες κάθε είδους οπουδήποτε μέσα στο σώμα αντανakλώνται ως διαταραχές του ρυθμού και της συμμετρίας στο κρανιοϊερό σύστημα.

Κατά την θεραπευτική αγωγή ο θεραπευτής τοποθετεί τα χέρια του πολύ απαλά επάνω στο σώμα του ασθενή, αναγνωρίζει τις περιοχές περιορισμού ή τάσης και ακολουθεί τις ανεπαίσθητες εσωτερικές έλξεις ή στρέψεις που εκδηλώνονται από το κρανιοϊερό σύστημα μέχρι να βρεθούν και να απελευθερωθούν τα σημεία αντίστασης. Με αυτόν τον τρόπο επιτρέπει στους ιστούς να επιστρέψουν σε φυσιολογική λειτουργικότητα. **Ο θεραπευτής, δηλαδή, προσπαθεί να αποκαταστήσει την ισορροπία στο κρανιοϊερό σύστημα.**

Η θεραπευτική αγωγή είναι γενικά κατευναστική, χαλαρωτική και ευχάριστη. Δημιουργεί μία αίσθηση άνεσης, ηρεμίας και ευεξίας. Τα βρέφη μπορούν να δέχονται την θεραπευτική αγωγή, ενώ βρίσκονται στην αγκαλιά της μητέρας τους κι ακόμη καλύτερα ενώ κοιμούνται. Δεν είναι ανάγκη να αναστατώσουμε το παιδί γδύνοντάς το, αφού τα κρανιοϊερά πρότυπα μπορεί να γίνουν σαφώς αντιληπτά μέσα από τα ρούχα (ή ακόμη και τις πάνες).

Τραυματισμός κατά τον τοκετό

Ένας τομέας στον οποίο η Κρανιοϊερή Θεραπεία είναι ιδιαίτερα εφαρμόσιμη είναι ο τραυματισμός κατά τον τοκετό. Οι επιδράσεις του είναι δυνατόν να προκαλέσουν πολλές κοινές παθήσεις της παιδικής ηλικίας, από ελάσσονες αδιαθεσίες, όπως εκκριτική μέση ωτίτιδα (κολλώδες ους), έως πολύ πιο σοβαρές αναπηρίες, όπως σπαστικότητα.

Κατά την διάρκεια της διαδικασίας του τοκετού, το κεφάλι του βρέφους συμπιέζεται δυνατά καθώς αυτό συστρέφεται μέσα από τον γεννητικό σωλήνα για να επιτραπεί η διέλευση. Το κρανίο του νεογνού δεν είναι μία στερεή, οστέινη δομή, αλλά ένα μαλακό μεμβρανώδες μπαλόνι, σχεδιασμένο να προσαρμόζεται εύκολα κι εύκαμπτα στις σκληρές πιέσεις της διαδικασίας του τοκετού.

Ωστόσο, η έντονη συμπίεση αυτής της λεπτεπίλεπτης δομής για πολλές ώρες, όπως συμβαίνει συχνά, ωθεί τα οστά του κρανίου το ένα κοντά στο άλλο και παραμορφώνει το σχήμα του κεφαλιού. Αυτό είναι φυσιολογικό κι αναπόφευκτο. Όμως, εάν οποιοδήποτε από τα κρανιακά οστά παραμείνει κατά κάποιο τρόπο στρεβλωμένο, ή εάν τα οστά αποτύχουν να απελευθερωθούν πλήρως, οι στρεβλώσεις ενδεχομένως να εμποδίσουν τον ορθό σχηματισμό του κρανίου και ως εκ τούτου να επηρεάσουν την ανάπτυξη του εγκεφάλου ή να επενεργήσουν σε σχετιζόμενες δομές, όπως σε νεύρα κι αιμοφόρα αγγεία.

Οι έμφυτες δυνάμεις αυτο-ίασης του σώματος είναι συνήθως ικανές να επαναφέρουν το συμπιεσμένο κρανίο στο κανονικό του σχήμα. Ωστόσο, αυτή η εγγενής επαναφορά στο κανονικό σχήμα δεν

είναι πάντα πλήρως επιτυχής και ο βαθμός στον οποίο απελευθερώνονται οι περιορισμοί και οι συμπίεσεις ποικίλει σημαντικά από άτομο σε άτομο. Εάν ο τοκετός ήταν παρατεταμένος και δύσκολος, με το βρέφος ακινητοποιημένο μέσα στο γεννητικό σωλήνα και το κεφάλι του σφηνωμένο, οι στρεβλώσεις πιθανότατα να είναι πιο σταθερά αποτυπωμένες και να απελευθερώνονται δυσκολότερα. Ακόμη και αν η διαδικασία του τοκετού υπήρξε σχετικά πιο ομαλή, οι περιορισμοί ή οι συμπίεσεις πιθανόν να επιμένουν και το γεγονός αυτό ενδέχεται -με τη σειρά του- να ανακόπτει την πλήρη και ορθή αύξηση σε μέγεθος και ανάπτυξη του βρέφους.

Οι επιδράσεις από αυτούς τους περιορισμούς των κρανιακών οστών θα ποικίλουν σημαντικά. Οι πιο σοβαρές περιπτώσεις μπορεί να οδηγήσουν σε εγκεφαλική παράλυση, αυτισμό ή επιληψία' οι λιγότερο σοβαρές ενδεχομένως να καταλήξουν σε δυσλεξία, μαθησιακές δυσκολίες, υπερκινητικότητα και στραβισμό. Μπορεί, επίσης, να συνδέονται και με άλλες ελάσσονες κοινές παιδικές ασθένειες, όπως αλλεργίες και άσθμα, καθώς και με τη γενική υγεία κι ευεξία του ατόμου.

Λοιμώξεις του αφτιού

Υποτροπιάζουσες λοιμώξεις του αφτιού, μέση ωτίτιδα κι εκκριτική μέση ωτίτιδα (κολλώδες ους) είναι πολύ συνηθισμένες στην πρώιμη παιδική ηλικία, και για όλες ενδείκνυται η αγωγή με την Κρανιοϊερή Θεραπεία. Προκύπτουν από την συσσώρευση και την στάση υγρών στο μέσο ους, πίσω από το τύμπανο του αφτιού, που οδηγούν σε λοίμωξη (συχνά υποτροπιάζουσα) και που θα μπορούσε να καταλήξει σε μερική ή ακόμη και ολική κώφωση. Η στάση υποδεικνύει την ελλιπή παροχέτευση των συσσωρευμένων υγρών από το μέσο ους, τα οποία κατά κανόνα θα έπρεπε να διέρχονται διαμέσου της ευσταχιανής σάλπιγγας (ή ακουστικής σάλπιγγας) ρέοντας από το μέσο ους, για να αποχετευτούν στην ρινοφαρυγγική κοιλότητα, στο πίσω μέρος του στόματος.

Στένωση της ευσταχιανής σάλπιγγας δύναται να παρουσιαστεί ως αποτέλεσμα συμπίεσης ή στρέβλωσης κατά την διάρκεια του

τοκετού· έμφραξη της σάλπιγγας, ενδεχομένως, να προκύψει λόγω της συσσώρευσης βλέννας. **Η αγωγή με Κρανιοϊερή Θεραπεία των συμπίεσεων και των τάσεων στην περιβάλλουσα περιοχή θα εξαλείψει γενικά τις στενώσεις, θα καθαρίσει την απόφραξη και θα εξασφαλίσει την ελεύθερη παροχέτευση των υγρών.** Η επιτυχής θεραπευτική αγωγή ανακουφίζει τα άμεσα συμπτώματα, αποκαθιστά την ορθή ακοή και επομένως την ορθή μάθηση και την ορθή ανάπτυξη της ομιλίας, ενώ μειώνει τον κίνδυνο ολικής κώφωσης. *Μπορεί επίσης να ελαττώσει την ανάγκη για αντιβιοτικά κι επεμβατικές διαδικασίες τοποθέτησης σωληνίσκου τυμπανοστομίας, καθώς και για άλλες εγχειρίσεις των αφτιών, της μύτης ή του λαιμού, συμπεριλαμβανομένης και της αμυγδαλεκτομής.*

Κολικός

Ο κολικός (και σχετιζόμενες αδιαθεσίες) είναι ένα άλλο πρόβλημα υγείας σε βρέφη, για το οποίο η Κρανιοϊερή Θεραπεία είναι κατάλληλη κι έχει διαπιστωθεί πως είναι αποτελεσματική. Ο κλασικός κολικός περιλαμβάνει παρατεταμένο απαρηγόρητο κλάμα για πολλές ώρες, χωρίς προφανή λόγο, συνήθως νωρίς το απόγευμα. Συνοδά συμπτώματα συμπεριλαμβάνουν παλινδρόμηση των τροφών, υπερβολικά αέρια, ανικανότητα ρεψίματος, ρουκετοειδή εμετό κι έκδηλο άλγος. Σε πολλές περιπτώσεις συνταγογραφούνται φάρμακα, αλλά σπάνια είναι αποτελεσματικά στην επίλυση του προβλήματος και πιθανώς να έχουν ανεπιθύμητες άμεσες παρενέργειες, όπως πεπτικές διαταραχές, διάρροια ή δυσκοιλιότητα, και λανθάνουσες επιδράσεις στο ανοσολογικό σύστημα και την υποκείμενη κρίση. ***Είναι πάντα προτιμότερο να αποφεύγεται η χρήση φαρμάκων σε νεαρά βρέφη εκτός κι αν είναι απολύτως αναγκαίο.*** Σε πολύ σοβαρές περιπτώσεις κολικού, που έχουν φθάσει σε κατάσταση πυλωρικής στένωσης (όπου ο πυλωρός έχει στενέψει στο βαθμό που η τροφή δεν μπορεί να περάσει από το στομάχι στο λεπτό έντερο), συχνά πραγματοποιείται εγχείρηση για να αποκατασταθεί η στένωση.

Για να θεραπεύσει τις περισσότερες περιπτώσεις κολικού ή καταστάσεων που μοιάζουν με κολικό, **ο θεραπευτής της Κρανιοϊερής Θεραπείας επικεντρώνεται στις κύριες περιοχές:**

στην κρανιακή βάση και στην χώρα του ηλιακού πλέγματος. Η πρώτη, η κρανιακή βάση, αφορά στο ινιακό οστού και την σχέση του με τον άτλαντα, τον πρώτο αυχενικό σπόνδυλο της σπονδυλικής στήλης (A1). Κατά την διάρκεια του τοκετού, η κρανιακή βάση είναι η πλέον επιρρεπής περιοχή σε συμπίεση και στρέβλωση, λόγω της θέσης της και της φοράς της πίεσης που της ασκείται κατά την διέλευση του βρέφους μέσα από τον γεννητικό σωλήνα. Είναι επίσης μία περιοχή ζωτικής σημασίας για την συνολική υγεία και λειτουργία όλων των ατόμων, καθώς βρίσκεται κοντά σε πολλές άλλες σημαντικές δομές. Μεταξύ αυτών είναι και το σφαγιτιδικό τμήμα, μία οπή στην βάση του κρανίου, ανάμεσα στο ινίο και στα κροταφικά οστά. Μέσα από το σφαγιτιδικό τμήμα διέρχεται το πνευμονογαστρικό νεύρο, ή 10η εγκεφαλική συζυγία, που χορηγεί τον κύριο κλάδο για την παρασυμπαθητική νεύρωση στο μεγαλύτερο τμήμα του πεπτικού συστήματος, Η συμπίεση του μπορεί να οδηγήσει σε υπερβολικά διεγερτικά ερεθίσματα του νεύρου, προκαλώντας επίμονο σπασμό των πεπτικών οργάνων και συνεπώς κολικό.

Στην κρανιακή βάση εντοπίζεται, επίσης, μία άλλη σημαντική δομή: το άνω αυχενικό γάγγλιο συμπαθητικής νεύρωσης. Πρόκειται για το ανώτατο και μεγαλύτερο γάγγλιο της αλυσίδας που διατρέχει κατά μήκος την σπονδυλική στήλη, χορηγώντας κλάδους συμπαθητικής νεύρωσης στα σπλάχνα. Συμπίεση ή σύνθλιψη του άνω αυχενικού γαγγλίου συμπαθητικής νεύρωσης πιθανώς να οδηγήσει σε καθολική διέγερση του συμπαθητικού νευρικού συστήματος, καταλήγοντας σε υπερδιέγερση όλων των σπλάχνων, καθώς και σε γενικευμένα υπερβολικά διεγερτικά ερεθίσματα, ανησυχία, ένταση και υπερδραστηριότητα. Αυτό το γεγονός θα είναι ιδιαίτερα έκδηλο στα πλέγματα, συμπεριλαμβανομένου και του ηλιακού πλέγματος, το οποίο ενδέχεται τότε να δημιουργήσει τάση και σπασμό του πεπτικού συστήματος και ως εκ τούτου κολικό.

Η ταυτόχρονη διέγερση στο νευρικό σύστημα τόσο του πνευμονογαστρικού νεύρου (παρασυμπαθητική μοίρα), όσο και των πλεγμάτων (συμπαθητική μοίρα) είναι ιδιαίτερα οχληρή για το πεπτικό σύστημα, λόγω των συγκρουόμενων λειτουργιών τους: ο

κλάδος της παρασυμπαθητικής νεύρωσης επιδιώκει την αύξηση της πεπτικής δραστηριότητας και την κινητικότητα του εντέρου, ενώ ο κλάδος της συμπαθητικής νεύρωσης προσπαθεί να διακόψει την πεπτική δραστηριότητα και να κλείσει τις τροφικές οδούς στο έντερο όπως τον καρδιακό σφιγκτήρα και τον πυλωρικό σφιγκτήρα. Το αποτέλεσμα είναι σύγκρουση, απόφραξη και σπασμός, καθώς και η εκδήλωση πολλαπλών κολικών.

Αυξημένη διέγερση του συμπαθητικού νευρικού συστήματος θα οδηγήσει, επίσης, σε αυξημένη διέγερση του μυελού των επινεφριδίων. Απελευθερώνεται **αδρεναλίνη** και αυτό προκαλεί περαιτέρω γενικευμένη διέγερση, ένταση, ανησυχία και υπερδραστηριότητα, δημιουργώντας ένα φαύλο κύκλο συμπαθητικής-επινεφριδιακής υπερβολικής δραστηριότητας.

Εξίσου σημαντική για την συχνότητα και την θεραπευτική αγωγή του κολικού και σχετιζόμενων παθήσεων είναι, τοπικά, η περιοχή του **ηλιακού πλέγματος, του ομφαλού, του διαφράγματος και του πυλωρού.**

Το ηλιακό πλέγμα, πέραν του ότι διεγείρεται με πίεση στην κρανιακή βάση, έχει την τάση να διεγείρεται και από σοκ, τραύμα ή αγωνία. Αυτό είναι κάτι με το οποίο πολλοί ενήλικες είναι εξοικειωμένοι, αλλά τα βρέφη, με τα πιο ευαίσθητα συστήματά τους, είναι πιο ευπρόσβλητα και πιο επιρρεπή στις πεπτικές διαταραχές που επακολουθούν. Επίσης, αναγνωρίζεται ευρέως ότι η ένταση (τόσο στους ενήλικες όσο και στα παιδιά) εκδηλώνεται στο διάφραγμα. Και αυτό είναι πιο εμφανές στα βρέφη! Η τάση του διαφράγματος προκαλεί περιορισμό άλλων σχετιζόμενων δομών, και συγκεκριμένα σύσφιξη του οισοφάγου, καθώς αυτός διέρχεται από το διάφραγμα στο στομάχι. Η ένταση μπορεί, ακόμη, να επηρεάσει την λειτουργία του πυλωρού, μέσω του οποίου περνάει η τροφή από το στομάχι στο λεπτό έντερο.

Η σύσφιξη αυτών των πεπτικών διόδων έχει μεγαλύτερες συνέπειες στα βρέφη ακριβώς επειδή είναι μικρότερα και επομένως οι δίοδοι είναι στενότερες, με αποτέλεσμα η τάση και η σύσφιξη να οδηγούν εύκολα σε άλγος και δυσκολία διέλευσης της τροφής ή

των υγρών, ή ακόμη και σε πλήρη απόφραξη. Εάν δεν αντιμετωπιστούν θεραπευτικά, η τάση του διαφράγματος, του ηλιακού πλέγματος και της κρανιακής βάσης είναι δυνατόν να δημιουργηθεί προδιάθεση για νόσο αργότερα στη ζωή: ειδικότερα παθήσεις όπως έλκος δωδεκαδακτύλου ή διαφραγματοκήλη.

Σοκ

Το σοκ από τη διαδικασία του τοκετού είναι μεγάλο για τα βρέφη και με σημαντικές συνέπειες. Συχνά θεωρείται πως επειδή τα βρέφη δεν φαίνεται να έχουν λογική ή δεν εκφέρουν λόγο, δεν βιώνουν σοκ και τραύμα με τον ίδιο τρόπο όπως οι ενήλικες. Η ακόμη, επικρατεί η άποψη πως ένα βρέφος που φέρει εις πέρας την φυσιολογική διαδικασία του τοκετού και δέχεται στοργικές φροντίδες, δεν θα πρέπει να βιώνει σοκ και τραύμα. Όμως η διαδικασία του τοκετού, συχνά, είναι από μόνη της δύσκολη και τραυματική τόσο για την μητέρα όσο και για το βρέφος. Εάν ο τοκετός είναι δύσκολος, τα στάδιά του παρατεταμένα, ή το βρέφος έχει ακινητοποιηθεί μέσα στο γεννητικό σωλήνα για πολλές ώρες, τότε το σοκ και το τραύμα που απορροφάται από το σύστημα ενδέχεται να είναι τεράστιο. Η άφιξη στον έξω κόσμο ίσως να προκαλέσει περαιτέρω σοκ και τραύμα, καθώς το βρέφος ξεπροβάλλει ξαφνικά σε ένα πολυάσχολο, έντονα φωτισμένο και συχνά θορυβώδες περιβάλλον έπειτα από την απομόνωση μέσα στην μήτρα. Η διαδικασία πλυσίματος και ζύγισης του βρέφους, καθώς και ο άμεσος ιατρικός έλεγχος αποτελούν εξίσου μία δραματική αλλαγή από τους προηγούμενους εννέα μήνες. Ιδανικά σε κάθε βρέφος θα έπρεπε να του δίνεται ο χρόνος – να του επιτρέπεται να έρχεται στον κόσμο αργά, να τοποθετείται αμέσως επάνω στο στήθος της μητέρας του και να του επιτρέπεται να εγκλιματιστεί σταδιακά στο νέο περιβάλλον του πριν υποστεί τις λιγότερο ευχάριστες, πρακτικές, διαδικασίες της ζωής μετά τον τοκετό.

Μία ιδιαίτερα κοινή αιτία σοκ είναι το **πρώιμο κόψιμο του ομφάλιου λώρου**. Ο ομφάλιος λώρος αποτελεί τον πόρο ζωής διαμέσου του οποίου το βρέφος δέχθηκε όλο το οξυγόνο και την

τροφή του όσο διάστημα παρέμεινε στην μήτρα. Καθώς το βρέφος εξέρχεται στον κόσμο, ο λώρος συνεχίζει να παρέχει αυτά τα ουσιώδη συστατικά για αρκετά λεπτά μετά την γέννηση. Ο αιφνίδιος χωρισμός από αυτόν τον πόρο ζωής μπορεί να επέλθει σαν κάποιο μη αναγκαίο σοκ, το οποίο μετά απορροφάται από το ηλιακό πλέγμα και τις ομφάλιες περιοχές και εκδηλώνεται ως τάση και σφίξιμο του κρανιοϊερού συστήματος γύρω από αυτές τις περιοχές (με επακόλουθες επιδράσεις στα παρακείμενα σπλάχνα όπως έχει ήδη περιγραφεί).

Επίσης, είναι πολύ σύνηθες να βρεθεί μία βαθιά αίσθηση σοκ διατηρημένη στο ηλιακό πλέγμα των βρεφών που γεννήθηκαν με καισαρική τομή. **Αυτό το σοκ επέρχεται τη στιγμή της τομής της μήτρας, όταν η πίεση των υγρών μέσα σε αυτήν αλλάζει αιφνίδια, προκαλώντας τόσο φυσικό όσο και συναισθηματικό σοκ στο βρέφος.** Το γεγονός αυτό συχνά εκδηλώνεται ως μία αίσθηση δυσκαμψίας σε ολόκληρο το σώμα, ως σύσπαση, κλίση προς τα κάτω και σφίξιμο του κεφαλιού, καθώς και τάση και σφίξιμο του ηλιακού πλέγματος.

Όταν το κεφάλι του βρέφους είναι σφηνωμένο και υπό πίεση για μία παρατεταμένη και στρεσογόνο περίοδο και εν συνεχεία πραγματοποιείται υποχρεωτικά καισαρική τομή, τότε το βρέφος υφίσταται τις επιπτώσεις και των δύο καταστάσεων. Υποβάλλεται τόσο σε σοβαρές πιέσεις στο κρανίο όσο και στις επιδράσεις του σοκ από την καισαρική τομή.

Σοκ πιθανόν να προκύπτει και από άλλα φυσικά ή συναισθηματικά αίτια, συμπεριλαμβανομένης της κορυφούμενης από την μητέρα έντασης και άλλων υποκείμενων πιέσεων κι εντάσεων μεταξύ των γονέων, στο περιβάλλον, ή στις οικογενειακές σχέσεις γενικά.

Άλλες παθήσεις

Η αγωγή με την Κρανιοϊερή Θεραπεία δύναται, επίσης, να είναι αποτελεσματική για ένα ευρύ φάσμα άλλων παθήσεων κοινών στην παιδική ηλικία: **βλενωδης συμφόρηση, καταρροή, προβλήματα των αφτιών, της μύτης και του λαιμού, δυσκοιλιότητα και διάρροια,**

ψυχαναγκαστική συμπεριφορά, διαταραχές της προσωπικότητας κι εκρήξεις οργής. Όλες αυτές μπορεί να σχετίζονται με περιορισμούς των κρανιακών οστών, όπως συμβαίνει με την υπερκινητικότητα, το απότομο κρέμασμα του κεφαλιού -το οποίο συχνά αποτελεί μία προσπάθεια του παιδιού να απελευθερώσει τους οχληρούς περιορισμούς των κρανιακών οστών- και την δυνατή εκμύζηση του αντίχειρα ή άλλων αντικειμένων (ιδιαίτερα όταν αυτά πιέζονται σκληρά προς τον ουρανίσκο) που πιθανώς να αντανakλά κάποιον περιορισμό στα οστά της υπερώας ή ανάμεσα στην ύνιδα και στο σφηνοειδές οστόύν. Το παιδικό ραιβόκρανο, που συνεπάγεται υπερβολικό μυϊκό τόνο στον στερνοκλειδομαστοειδή μυ προκαλώντας την στρέψη του αυχένα, συχνά αντιμετωπίζεται χειρουργικά, όμως ίσως να οφείλεται στη συμπίεση του σφαγιτιδικού τρήματος, με απορρέουσα πίεση και υπερδιέγερση του παραπληρωματικού νεύρου που νευρώνει τον στερνοκλειδομαστοειδή μυ.

Ασυμμετρίες των οστών που σχηματίζουν τον οφθαλμικό κόγχχο μπορεί να είναι το αίτιο διαφόρων τύπων στραβισμού ή άλλων προβλημάτων όρασης. Οι στρεβλώσεις του σφηνοειδούς οστού ενδέχεται να συσφίγγουν τα τρήματα και τις σχισμές στο πίσω μέρος του οφθαλμικού κόγχχου διαμέσου των οποίων πρέπει να διέλθουν τα νεύρα και τα αιμοφόρα αγγεία που νευρώνουν κι αιματώνουν αντίστοιχα τα μάτια, έχοντας έτσι ως αποτέλεσμα τον επηρεασμό της όρασης (μυωπία, διάφορους τύπους στραβισμού και αμβλυωπία).

Πρόσφατη ιατρική έρευνα στον Καναδά έδειξε πως ο αυτισμός συνδέεται με μειωμένη παροχή αίματος στους κροταφικούς και μετωπιαίους λοβούς του εγκεφάλου. Επίσης, συσχετίστηκε ο αυτισμός με την περιορισμένη κινητικότητα των κροταφικών και των μετωπιαίων οστών που περιορίζει την ροή του αίματος σε αυτές τις περιοχές του εγκεφάλου.

Η εγκεφαλική παράλυση θεωρείται γενικά ότι οφείλεται σε εγκεφαλική βλάβη. Ωστόσο η Κρανιοϊερή Θεραπεία έχει επιδείξει εξαιρετική αποτελεσματικότητα στην αντιμετώπιση κάποιων περιπτώσεων εγκεφαλικής παράλυσης, ακόμη και σε εφήβους. Σε

αυτές τις περιπτώσεις, το αίτιο πιθανώς να έγκειται όχι σε πραγματική εγκεφαλική βλάβη αλλά σε σοβαρό περιορισμό και συμπίεση των κρανιακών οστών, παρεμποδίζοντας την ορθή αύξηση σε μέγεθος κι ανάπτυξη ενός κατά τ' άλλα άθικτου εγκεφάλου. Βέβαια το παραπάνω δεν είναι ο κανόνας.

Μία άλλη σοβαρή διαταραχή που δύναται να αντιμετωπιστεί με την Κρανιοϊερή θεραπεία είναι η μηνιγγίτις. Φλεγμονή των μηνίγγων παρουσιάζεται συχνά σε πιο ελαφριές μορφές από την οργανωμένη μηνιγγίτιδα και τότε περιγράφονται ως μηνιγγισμός ή συχνότερα δεν τους γίνεται καθόλου διάγνωση. Οι ηπιότερες αυτές μορφές είναι αποτέλεσμα ελασσόνων λοιμώξεων όπως τα κοινά κρυολογήματα, η γρίπη, οι λοιμώξεις των αφτιών και παρόμοιες λοιμώξεις που διαχέονται στις μήνιγγες. Ωστόσο, οι επιδράσεις τους τόσο στα παιδιά όσο και στους ενήλικες δεν είναι απαραίτητα μικρότερες και μπορεί να κυμαίνονται από επίμονες κεφαλαλγίες, αυχενικό άλγος, ναυτία, εμετό και διαταραχές της όρασης έως χρόνια υπερκινητικότητα, εκρήξεις οργής, εξάντληση, αδυναμία ή σοβαρές διαταραχές της προσωπικότητας ανάλογα με την έκταση και την σοβαρότητα της φλεγμονής. Η Κρανιοϊερή θεραπεία, ενεργώντας άμεσα στις μήνιγγες, μπορεί να είναι πολύ αποτελεσματική στην θεραπευτική αντιμετώπιση των καταλοίπων τέτοιων φλεγμονών των μηνίγγων.

Πολλά άλλα συμπτώματα και παθήσεις δύναται να διαγνωστούν και να αντιμετωπιστούν θεραπευτικά συμπεριλαμβανομένων της υποτονίας, της σπαστικότητας, της έντασης, της απουσίας ανταπόκρισης σε ερεθίσματα, της απουσίας του αντανακλαστικού του θηλασμού, δυσκολιών στο τάισμα του βρέφους, του θηλασμού μόνο από τον ένα μαστό (που ίσως να οφείλεται σε περιορισμούς της αυχενικής και της κρανιακής βάσης που προκαλούν στο βρέφος δυσφορία όταν γυρίζει το κεφάλι του προς την προσβληθείσα πλευρά).

Θεραπευτική αγωγή

Η θεραπευτική αγωγή συνιστάται να ακολουθείται στην πρώτη δυνατή ευκαιρία. Και αυτό γιατί **οι παθήσεις όσο πιο σύντομα**

αντιμετωπιστούν τόσο πιο εύκολα θα ανταποκριθούν στην θεραπευτική αγωγή, ενώ θα είναι πιο δύσκολη η αντιμετώπισή τους όσο εδραιώνονται. Επίσης η δομή του κρανίου και του σώματος των παιδιών αυξάνουν συνεχώς σε μέγεθος συγχωνεύοντας και εδραιώνοντας τα αποτυπωμένα σε αυτές πρότυπα ανάπτυξης, που με τον χρόνο παγιοποιούνται και καθίστανται ανθεκτικότερα σε θεραπευτικές προσπάθειες.

Η ανταπόκριση στην θεραπευτική αγωγή είναι γενικά αρκετά γρήγορη, αλλά ποικίλει ανάλογα με την ηλικία του παιδιού και την χρονιότητα της πάθησης.

Κατά κανόνα, σε νεαρά βρέφη η ανταπόκριση στην θεραπεία επέρχεται πολύ γρήγορα' όσο το παιδί μεγαλώνει -και συνεπώς οι κρανιακοί περιορισμοί εγκαθίστανται και εδραιώνονται- απαιτούνται περισσότερες θεραπευτικές συνεδρίες. Αξίζει να υπενθυμίσουμε ότι τα έκδηλα συμπτώματα ενδεχομένως να αποτελούν μία ένδειξη για πιο σύνθετα υποκείμενα πρότυπα περιορισμού κι ασυμμετρίας στο κρανίο, στο κρανιοϊερό σύστημα και στην δομή γενικά (τα οποία δεν έχουν ακόμη εκδηλωθεί ως συμπτώματα). Επίσης, πιθανώς να συνιστάται περαιτέρω θεραπευτική αγωγή για να επιλυθούν αυτές οι υποκείμενες ανισορροπίες ώστε να αποτραπεί η υποτροπή της τρέχουσας πάθησης ή η ακόλουθη ανάπτυξη άλλων συμπτωμάτων και παθήσεων.

Μολονότι η θεραπευτική αγωγή οποιουδήποτε προτύπου είναι δυνατή καθ' όλη την διάρκεια της ζωής μέχρι τα γηρατειά, η θεραπευτική διαδικασία θα διαρκέσει περισσότερο όπου το πρόβλημα έχει εγκατασταθεί και η πλήρης επίλυση του θα είναι λιγότερο πιθανή καθώς θα περνάει ο χρόνος. Γι' αυτό τον λόγο είναι σημαντικό ο έλεγχος και η θεραπευτική αγωγή να πραγματοποιούνται σε πρώιμο στάδιο, όχι μόνο για να αντιμετωπιστούν τρέχουσες ήπιες αδιαθεσίες, αλλά πρωτίστως για να εξασφαλιστεί η πλήρης λύση κάθε υποκείμενης στρέβλωσης που θα μπορούσε να έχει μακροπρόθεσμες κι εξασθενητικές συνέπειες αργότερα στην ζωή – τότε πλέον οι περιορισμοί ενδεχομένως να είναι σε τέτοιο βαθμό εδραιωμένοι και να μην είναι δυνατόν να επιτευχθεί η πλήρης απελευθέρωση αυτών. Για παράδειγμα, η

δυσλεξία ίσως να μην γίνει αντιληπτή από τους γονείς (ή τους γιατρούς) μέχρι το παιδί να παρουσιάσει καθυστέρηση στα μαθήματα του σχολείου. Τότε πια το πρόβλημα υγείας θα έχει εδραιωθεί και θα χρειαστεί περισσότερος χρόνος για να επιλυθεί, ενώ θα μπορούσε να είχε διαγνωσθεί από κάποιον ειδικό της Κρανιοϊερής Θεραπείας στον τοκετό και να είχε διορθωθεί αμέσως.

Οι επαγγελματίες της υγείας όλο και περισσότερο αναζητούν εναλλακτικές οδούς για να εξηγήσουν και να επιλύσουν παθήσεις της βρεφικής και παιδικής ηλικίας. Η Κρανιοϊερή Θεραπεία, κι άλλες τέτοιες συμπληρωματικές μέθοδοι, προσφέρουν εναλλακτικούς τρόπους προσέγγισης των προβλημάτων και επίλυσης πολλών κοινών, οχληρών και δυσχερών κακοδιαθεσιών· μειώνοντας δραστικά την ανάγκη για φάρμακα και εγχειρήσεις, προσφέροντας, παράλληλα, βελτίωση στην υγεία και την ευεξία του ατόμου.

Ευχή μας είναι η Κρανιοϊερή Θεραπεία να αποτελέσει αναπόσπαστο κομμάτι κάθε μαιευτικής μονάδας, καθώς και βασικό κομμάτι της εκπαίδευσης όλων των επαγγελματιών της υγείας και της ιατρικής που ασχολούνται με έγκυες γυναίκες, με βρέφη και παιδιά.

ΒΙΒΛΙΟΓΡΑΦΙΑ

George MS, Costs DC, Kouris K, Ring H, Eli P. Cerebral blood flow abnormalities in adults with infantile autism. *Journal of Nervous and Mental Disease* 1992; 180,7: 413-417.

Upledger JE, Vredevoogd JD. *Cranio-sacral therapy*. Seattle: Eastlands Press, 1981.

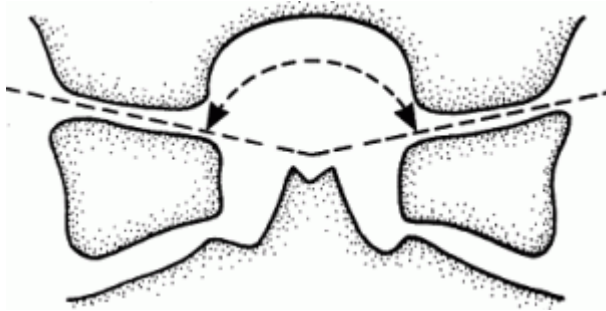
3 Arbuckle B E. Cranial aspects of emergencies of the newborn. *American Osteopathic Association Journal*, 1948.

Ατλαντό-Ινιακή Δυσλειτουργία



Δυσλειτουργία στην ένωση του κρανίου με τον κορμό στο νεογέννητο μωρό (Ατλαντό-Ινιακή Δυσλειτουργία)

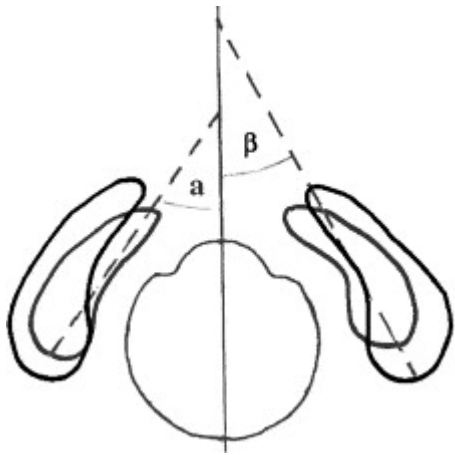
Τα νεογέννητα μωρά διαφέρουν από τους ενήλικες, ή ακόμα από τα μεγαλύτερα παιδιά σε πολλούς τομείς. Με τον εγκέφαλο τους να ζυγίζει μετά τη γέννα περίπου 400 gr (αυξάνει απότομα περίπου στα 1000 gr στον πρώτο χρόνο), το **Κεντρικό Νευρικό Σύστημα του νεογέννητου είναι μικρό και ανώριμο**, χωρίς να είναι εμμέλο και ως εκ τούτου ανίκανο να λειτουργήσει ικανοποιητικά μέχρι δυο ετών. Η ανάπτυξη του συνεχίζεται μέχρι την εφηβεία. Οι περισσότερες λειτουργίες του νεογέννητου μωρού ελέγχονται από σπονδυλικά και παρεγκεφαλιδικά αντανακλαστικά. Αυτές οι πρωτόγονες και χωρίς όρια αντιδράσεις, προοδευτικά αντικαθίστανται από περισσότερο σύνθετα πρότυπα, παράλληλα με την ωρίμανση των πυραμιδικών οδών, και άλλων δομών, σε περιοχές υπεράνω της γέφυρας στο Κεντρικό Νευρικό Σύστημα.



Επίσης η περιοχή όπου παρατηρούνται σημαντικές διαφορές στην ανάπτυξη των δομών, μεταξύ του νεογέννητου και των ενηλίκων, είναι η ένωση του κρανίου με τον κορμό, δηλαδή η ένωση των ινιακών κονδύλων και του άτλαντα (1ος αυχενικός σπόνδυλος) στην υποϊνιακή περιοχή.

Στο νεογέννητο μωρό οι ινιακοί κόνδυλοι δεν έχουν οστεοποιηθεί πλήρως, αλλά διατηρούν στοιχεία χόνδρου. Γεγονός που τους επιτρέπει κάποιου βαθμού ελαστικότητα, χρήσιμη κατά την διάρκεια του τοκετού, οπότε προκαλείτε υπερέκταση του κεφαλιού σε σχέση με τον αυχένα, ώστε να διευκολυνθεί η διαδικασία. Η κίνηση αυτή όμως έχει ως αποτέλεσμα τα χόνδρινα τμήματα του ινιακού οστού να πιέζονται προς τα εμπρός, και να σφηνώνουν μέσα στη στενή «θήκη» που σχηματίζεται από τις αρθρικές επιφάνειες του άτλαντα. Υπό κανονικές συνθήκες αυτή το φαινόμενο αυτό-διορθώνεται. Σύμφωνα με τον Dr John Upledger, εμπνευστή και ιδρυτή της Κρανιοϊερής Θεραπείας, η υδραυλική δύναμη του Κρανιοϊερού Συστήματος (ένα φυσιολογικό σύστημα που περιλαμβάνει όλες τις κατασκευές που περιβάλλουν τον Εγκέφαλο και τον Νωτιαίο Μυελό – Κ.Ν.Σ.-), διορθώνει τη μορφολογία της περιοχής.

Με την ανάλυση ακτινολογικών ευρημάτων διαπιστώθηκε ότι ο σχεδόν οριζόντιος προσανατολισμός της μετωπιαίας γωνίας των ινιακών κονδύλων με τον άτλαντα (A0-A1), μειώνεται απότομα κατά τη διάρκεια των πρώτων ετών της ζωής του μωρού.



Μια ανάλογη τάση δείχνει και η οβελιαία γωνία, από μια αρχική αβαθή διαμόρφωση της ένωσης A0-A1, σε μια πιο απότομη γωνία, περιορίζοντας την κινητικότητα των εμπλεκομένων δομών. **Συμπεραίνουμε λοιπόν ότι αυτή η κρίσιμη περιοχή, της ένωσης του κεφαλιού με τον κορμό, είναι απροστάτευτη από την υπερβολική κινητικότητα, κατά τη διάρκεια των πρώτων μηνών της ζωής του μωρού.**

Στα προηγούμενα πρέπει να προσθέσουμε ακόμα δυο παράγοντες. Το κεφάλι αποτελεί ένα μεγάλο τμήμα του νεογέννητου σώματος σε αντίθεση με τους ανώριμους και όχι ισχυρούς ακόμη μύες της περιοχής που είναι επιφορτισμένοι να διατηρούν ενεργητικά τον έλεγχο της σύνδεσης μεταξύ του κεφαλιού και του κορμού.

Ο συνδυασμός τριών παραγόντων τείνει να καταστήσει την υποϊνιακή περιοχή τρωτή κατά τη διάρκεια των πρώτων μηνών της ζωής του μωρού:

- (1) ανεπαρκής αρθρικός περιορισμός των μετακινήσεων μεταξύ των ινιακών κονδύλων και του άτλαντα.
- (2) ανεπαρκής ενεργή (μυϊκή) σταθεροποίηση μεταξύ του κεφαλιού και του κορμού.
- (3) μη αναπτυχθείς νευροκινητικός έλεγχος αυτών των δομών.

Στις προηγούμενες διαπιστώσεις μπορούμε να επισημάνουμε την σημασία αυτής της περιοχής για τον **ιδιοδεκτικό έλεγχο**

ολοκλήρου του σώματος, και της επιρροής στην ολοκλήρωση του ακουστικού και οπτικού συστήματος. Εάν το μωρό δεν αποκτήσει έλεγχο στην ενεργητική κίνηση του κεφαλιού, δεν μπορεί να προσανατολίσει τα μάτια του προς μια πηγή ενδιαφέροντος, ενώ και η ακουστική εστίαση είναι τουλάχιστον πιο περίπλοκη, εάν όχι αδύνατη. Η υποϊνιακή περιοχή είναι σημαντική για την ιδιοδεκτικότητα κυρίως σε μικρά παιδιά.

Ας αναλύσουμε τώρα τι μπορεί να συμβεί αν οι μορφολογικές αλλαγές, που προκαλούνται κατά τη διάρκεια του τοκετού, στην ένωση του κρανίου με τον κορμό παραμείνουν.

Παρατηρείται ανώμαλη μορφολογική εξέλιξη στην ένωση του ινιακού οστού με τον άτλαντα, καθώς η οστεοποίηση θα γίνει προς την κατεύθυνση της μικρότερης αντίστασης. Αυτό θα προκαλέσει ασυμμετρία του κρανίου και της Σκληρής Μήνιγγας, και κατ' επέκταση δυσμορφία του Ινιακού (Μεγάλου) Τρήματος, των ινιακών κονδύλων, στα υπογλώσσια κανάλια, στο Πρόσθιο Ρηγματώδες τρήμα (foramen lacerum), και στο σφαγιτιδικό τρήμα. Η κλινική σημασία αυτής της εξέλιξης ποικίλλει και μπορεί να αποδειχθεί ιδιαίτερα σοβαρή.

Μέσω του Ινιακού (Μεγάλου) Τρήματος διέρχονται, το ουραίο τμήμα του Προμήκη Μυελού, οι Μήνιγγες και τα αιμοφόρα αγγεία τους, η πρόσθια και οπίσθια σπονδυλική αρτηρία, νεύρα, και ο πτερυγοειδής σύνδεσμος. Διαταραχή της πίεσης που δέχεται οποιαδήποτε από τις προηγούμενες κατασκευές, ως αποτέλεσμα δυσμορφίας της περιοχής, μπορεί να προκαλέσει παθολογία.

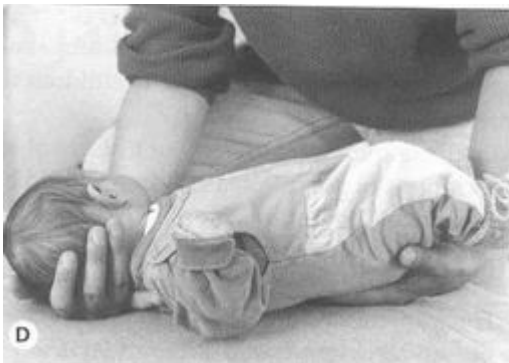Συμπίεση των κονδύλων μπορεί να προκαλέσει διαταραχή της ανάπτυξης των υπογλώσσιων καναλιών, κάτι που προκαλεί κλινικά συμπτώματα σχετικά με δυσλειτουργία του υπογλώσσιου νεύρου, π.χ. προβλήματα κινητικού συναρμονισμού, ατροφία ή δυσμορφία της γλώσσας. Το "σφήνωμα" των ινιακών κονδύλων με τις αρθρικές επιφάνειες του άτλαντα μπορεί επίσης να επηρεάσει την φυσιολογική λειτουργία της ραφής μεταξύ του ινιακού και του

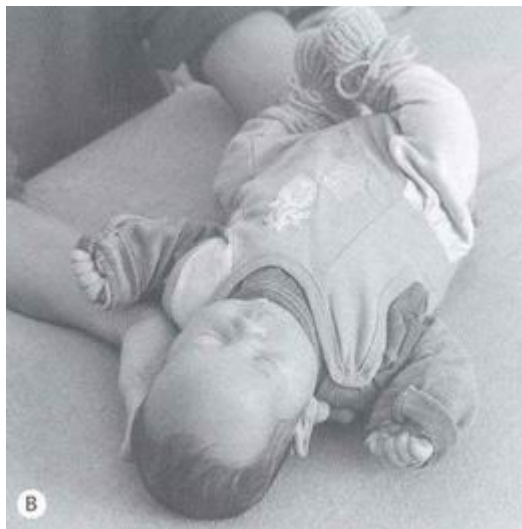
κροταφικού οστού, με αποτέλεσμα την εμφάνιση κλινικών συμπτωμάτων σχετικών με δυσμορφία ή δυσλειτουργία του σφαγιτιδικού τρήματος, του Προσθίου Ρηγματώδους τρήματος (foramen lacerum), και της ίδιας της ατλαντο-ινιακής άρθρωσης.

Μέσω του σφαγιτιδικού τρήματος διέρχεται η σφαγιτιδική φλέβα, που παροχετεύει το αίμα από την κρανιακή κοιλότητα, η δυσμορφία ή δυσλειτουργία της προκαλεί ενδοκράνια συμφόρηση υγρών με αποτέλεσμα δυσλειτουργία του Εγκεφάλου ή πονοκέφαλο. Επίσης το 9ο, 10ο, και 11ο κρανιακό νεύρο διέρχεται μέσω αυτού του τρήματος. Η δυσλειτουργία τους μπορεί να προκαλέσει προβλήματα στο φαρυγγικό αντανακλαστικό, διαταραχή της γεύσης στο οπίσθιο τμήμα της γλώσσας, προβλήματα στην ομιλία και την κατάποση, καρδιακή αρρυθμία, πεπτικά προβλήματα σχετικά με το έλεγχο των σπλάχνων του στομάχου και του εντέρου, τέλος διαταραχή του μυϊκού τόνου στον Στερνοκλειδομαστοειδή και Τραπεζοειδή μυ.

Η συμπίεση των ινιακών κονδύλων προκαλεί επίσης συμπτώματα στον ακουστικό σωλήνα, που σχετίζονται με την τροφοδοσία του αίματος στον ινιακό λοβό του Εγκεφάλου. Η ροή του αίματος επηρεάζεται έντονα από το μεγάλο επιφανειακό λιθοειδή νεύρο.

Λαμβάνοντας υπόψη ότι ινιακό οστού δεν οστεοποιείται πλήρως μέχρι την ηλικία των έξι ετών, απαιτείται η αποκατάσταση της δυσλειτουργίας των ινιακών κονδύλων όσο το δυνατόν νωρίτερα, γεγονός που θα έχει σημαντική ευεργετική επίπτωση στην υγεία του παιδιού σε ολόκληρη τη διάρκεια της ζωής του.





Η εφαρμογή Κρανιοϊερής Θεραπείας του Dr. John Upledger, είτε προληπτικά, είτε για την αποκατάσταση της δυσλειτουργίας, μόνο θετικά μπορεί να λειτουργήσει προς όφελος των παιδιών.

Η διάγνωση και θεραπεία της ατλαντι-ινιακής δυσλειτουργίας με την Κρανιοϊερή θεραπεία είναι μια απλή διαδικασία. αρχικά ελέγχουμε τη ικανότητα των ινιακών κονδύλων να απεγκλωβισθούν από τις αρθρικές επιφάνειες του άτλαντα και να κινηθούν ελεύθερα προς τα πίσω. Σε αντίθετη περίπτωση με ήπιους και απόλυτα ασφαλείς χειρισμούς αποκαθιστούμε την λειτουργικότητα.

Κρανιοϊερή Θεραπεία για παιδιά



Έλλη Τιγγινάγκα, MSc, Ψυχολόγος

Η Κρανιοϊερή θεραπεία του Dr John Upledger, δεν απευθύνεται μόνο σε ενήλικες, αλλά μπορεί να αποδειχθεί εξαιρετικά ωφέλιμη και για τα μικρά παιδιά. Η εφαρμογή της Κρανιοϊερής θεραπείας σε παιδιά μπορεί να είναι ένα ιδιαίτερα ευεργετική, καθώς θα συνεισφέρει στην διευκόλυνση σημαντικών αλλαγών, οι οποίες με τη σειρά τους θα βελτιώσουν την ποιότητα ζωής του παιδιού.



Παρόλο που η Κρανιοϊερή θεραπεία όταν απευθύνεται σε παιδιά αποτελεί μια συναρπαστική εμπειρία, ωστόσο απαιτεί περισσότερα από το θεραπευτή σε σύγκριση με την εφαρμογή της σε ενήλικες. Απαιτεί διαφορετικές δεξιότητες, όπως η πολύ προσεχτική παρατήρηση και οι εκλεπτυσμένες τεχνικές ψηλάφησης. Για παράδειγμα, ο Κρανιοϊερός ρυθμός ενός παιδιού, όπως και όλα τα μηνύματα που δέχεται ο θεραπευτής από το παιδί, είναι 'λεπτά', ανεπαίσθητα σε σχέση με αυτά που λαμβάνει από έναν ενήλικα. Γι αυτό ακριβώς το λόγο, οι θεραπευτές θα πρέπει να οξύνουν τις αισθήσεις τους καθώς και τις αντιληπτικές τους ικανότητες ώστε να μπορούν να ανταποκριθούν κατάλληλα σε αυτά τα μηνύματα. Κυρίως όμως θα πρέπει να ξέρουν να συνδυάζουν, να εμπιστεύονται και να επιτρέπουν στο παιδί να τους καθοδηγεί, γεγονός που θα κάνει το παιδί να αισθάνεται πιο ασφαλές.

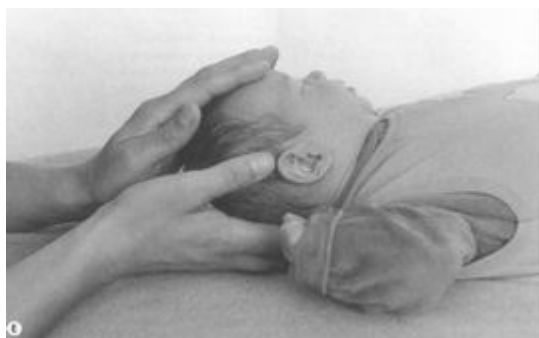Επιπλέον, είναι πολύ σημαντικό ο θεραπευτής να έχει γνώση σχετικά με το πώς αναπτύσσονται τα παιδιά σωματικά, συναισθηματικά, ψυχολογικά, και κοινωνικά. Επίσης η κατανόηση της νευρολογίας που κρύβεται πίσω από την συγκεκριμένη αναπτυξιακή ακολουθία είναι εξαιρετικά χρήσιμη ειδικά όταν ο θεραπευτής έρχεται αντιμέτωπος με κάποια δυσλειτουργία κατά τη διάρκεια της Κρανιοϊερής θεραπείας. Τι θα μπορούσε να σημαίνει αυτή η δυσλειτουργία; Πως είναι αυτές οι δυσλειτουργίες, πως θα τις αναγνωρίσει; Το γνωστικό υπόβαθρο της 'επιστήμης' είναι απαραίτητο για να κατανοήσουμε το παιδί που θέλουμε να βοηθήσουμε. Αναπόσπαστο μέρος της διαδικασίας επούλωσης του παιδιού είναι και η γνώση του κατάλληλου τρόπου συνεργασίας με το δυναμικό της οικογένειας ως μονάδα.

Ο Δρ John E. Upledger είναι ο Οστεοπαθητικός ιατρός ο οποίος εμπνεύστηκε την Κρανιοϊερή θεραπεία, υποστηρίζει πως 'η εσωτερική σοφία' ενός παιδιού είναι εξίσου 'έξυπνη' με εκείνη ενός ενήλικα. Πιο συγκεκριμένα, ανέφερε ότι το παιδί γνωρίζει τι χρειάζεται το σώμα του για να διορθώσει τις δυσλειτουργίες αλλά και το λόγο για τον οποίο αυτές είναι παρούσες. Σύμφωνα με τον Δρ John E. Upledger, τα παιδιά έχουν πιο 'ήπια' εσωτερική φωνή – σοφία σε σχέση με αυτή των ενηλίκων, συνεπώς ο θεραπευτής θα πρέπει να είναι ευαισθητοποιημένος και κατάλληλα εκπαιδευμένος να την αντιλαμβάνεται. Έτσι μόλις γίνει αυτή η σύνδεση, θα έρθουν στην επιφάνεια οι πληροφορίες που απαιτούνται.



Η ήπια φύση της Κρανιοϊερής θεραπείας καθώς και η παραδοχή της ακολουθίας της εσωτερικής σοφίας του παιδιού την κάνουν να αποτελεί έναν εντελώς ασφαλή τρόπο θεραπείας. Η Κρανιοϊερή θεραπεία μπορεί να χρησιμοποιηθεί με εξαιρετικά αποτελεσματικό τρόπο σε νεογνά και βρέφη που αντιμετώπισαν περί – γεννητικά προβλήματα ή να συνεισφέρει στην αντιμετώπιση προβλημάτων που σχετίζονται με το θηλασμό. Ακόμα και τα παιδιά με αυτισμό, διαταραχή ελλειμματικής προσοχής, μαθησιακές δυσκολίες, δυσλεξία ανταποκρίνονται στην

Κρανιοϊερή θεραπεία. Νευρολογικά προβλήματα στα οποία η Κρανιοϊερή θεραπεία έχει αποτελεσματικότητα είναι τα παιδιά με εγκεφαλική παράλυση, υδροκεφαλία, συνοστέωση και επιληπτικές διαταραχές.



Επιπροσθέτως, ο αριθμός των παιδιών με δυσλειτουργίες αισθητηριακής ολοκλήρωσης – αισθητηριακή διαταραχή επεξεργασίας έχει αυξηθεί και οι θεραπευτές της Κρανιοϊερής θεραπείας αναφέρουν ότι ακόμα και σε αυτές τις περιπτώσεις υπάρχουν θετικά αποτελέσματα. Στην πραγματικότητα, η αποτελεσματικότητα της

θεραπείας σε αυτά τα περιστατικά, οδήγησε και στη δημιουργία μιας ειδικής κατηγορίας

εκπαίδευσης σε σχέση με την αισθητηριακή ολοκλήρωση στο παιδιατρικό ινστιτούτο του Upledger.

Εξαιτίας της σύνδεσης του Κρανιοϊερού συστήματος με το αυτόνομο νευρικό σύστημα, μέσω των μεμβρανών που περιβάλλουν τον εγκέφαλο και τον νωτιαίο μυελό, οι οποίες περιβάλλουν επίσης και διαπερνούν το αυτόνομο νευρικό σύστημα, διαπιστώθηκε πως η Κρανιοϊερή θεραπεία είναι αρκετά χρήσιμη σε περιπτώσεις κακοποιημένων παιδιών. Παρακάτω παρατίθεται ένα απόσπασμα επιστολής της Connie Treis, RN, LMFT, η οποία ήταν η πρώτη, ως εκπρόσωπος της κλινικής ψυχικής υγείας, που πρότεινε την Κρανιοϊερή θεραπεία για τα παιδιά, καθώς η ίδια ήταν εντυπωσιασμένη από τα αποτελέσματα:

«Ως εγκεκριμένος θεραπευτής οικογένειας και γάμου έχω εργαστεί για 20 χρόνια με παιδιά που αντιμετώπιζαν διαταραχές προσκόλλησης, χρησιμοποιώντας ποικίλες θεραπευτικές παρεμβάσεις όπως για παράδειγμα ψυχοεκπαίδευση για τους γονείς, παιχνιδοθεραπεία, οφθαλμοκινητική απευαισθητοποίηση και επανεπεξεργασία, γνωστική συμπεριφορική θεραπεία και συμβουλευτική καθοδήγηση προς τους γονείς για την ανατροφή των παιδιών. Όλα αυτά έχουν γίνει ως μια συνεργατική προσέγγιση, σε συνδυασμό με το έργο των ψυχιάτρων, των ψυχολόγων, των ιατρών, κοινωνικούς λειτουργούς, άλλους LMFT, το προσωπικό του σχολείου, τη δικαιοσύνη των ανηλίκων, το σύστημα πρόνοιας, τους γονείς και τα μέλη της ευρύτερης οικογένειας (γέννηση, υιοθεσία και τους ανάδοχους γονείς). Όλα αυτά τα μέσα ήταν πολύ αποτελεσματικά, όταν άρχισα όμως να εφαρμόζω σε κάποια από τα παιδιά την Κρανιοϊερή θεραπεία, η αποκατάσταση τους πήρε μια εντελώς καινούρια στροφή. Η διαταραχή της αντιδραστικής προσκόλλησης είναι πιο σοβαρή μορφή των διαταραχών προσκόλλησης. Αυτό σημαίνει πως η διακοπή του δεσμού με το πρόσωπο της κυρίως προσκόλλησης συνέβη μέσα στα πρώτα δύο ή τρία χρόνια της ζωής του. Τα παιδιά, λοιπόν, παρουσιάζουν διάφορα συμπτώματα, από παγωμένη επαγρύπνηση έως απτική αμυντικότητα και επιθετικότητα. Όλα αυτά τα παιδιά έχουν δυσκολία στο να εμπιστευτούν και φοβούνται να αγαπηθούν ή ακόμα και να δεχθούν ένα άγγιγμα ή μια αγκαλιά ακόμα και αν χρειάζονται απεγνωσμένα να μεγαλώσουν και να γίνουν ευπροσάρμοστοι, τρυφεροί ενήλικες. Εξαιτίας του βαθύ σεβασμού της Κρανιοϊερής θεραπείας προς τον 'εσωτερικό ιατρό' που όλοι έχουμε μέσα μας, το πρώτο ζήτημα τόσο σε εσωτερικό όσο και σε εξωτερικό επίπεδο πριν αγγίξουμε τα παιδιά (με αυτό το εξαιρετικά ελαφρύ άγγιγμα), είναι τότε αυτά είναι έτοιμα για να επιτύχουν βαθύτερη και μονιμότερη θεραπεία, καθώς τους ζητάτε και στη συνέχεια επιτρέπεται να έχουν τον έλεγχο. Δεν είναι η μόνη θεραπεία που θα συνιστούσα για κάθε παιδί, εννοείται πως η ψυχολογική και ιατρική επεξεργασία και δουλειά προηγούνται. Ένας επαγγελματίας ψυχικής υγείας γνωρίζει πολύ καλά, πως στις περιπτώσεις διαταραχής αντιδραστικής

προσκόλλησης ,θα πρέπει να μείνει αναπόσπαστα εμπλεκόμενος τόσο για την ψυχολογική ευημερία του παιδιού, όσο και για τη διατήρηση της υποστήριξης και της διασύνδεσης των γονέων.»

Η Κρανιοϊερή θεραπεία έχει εξαιρετική αποτελεσματικότητα που σε συνδυασμό και με άλλες μεθόδους μπορεί να αποτελέσει αποτελεσματική θεραπεία για τα παιδιά.

ΠΗΓΗ: MASSAGE TODAY, FEBRUARY 2012 ,VOL 12, ISSUE 02, BY CAROL MCLELLAN CMT, CST-D

Κύηση - Τοκετός - Νεογνά - Βρέφη

Η κύηση, ο τοκετός, τα νεογνά, τα βρέφη και η Κρανιοϊερή Θεραπεία του Upledger.



Μία ώρα περίπου Κρανιοϊερής Θεραπείας κατά τη διάρκεια της κύησης μπορεί να βοηθήσει να ελαττωθεί η δυσφορία και άλλα προβλήματα, τόσο κατά την τελευταία περίοδο της κύησης, όσο και κατά τον ίδιο τον τοκετό. Η διάθεση μερικών λεπτών Κρανιοϊερής Θεραπείας στο νεογνό μπορεί να απαλείψει πολλές από τις επιδράσεις του εμβρυϊκού stress και του stress του τοκετού, συμβάλλοντας στην εξασφάλιση της καλής ανάπτυξης και υγείας στην ενήλικη ζωή του.

Η όλη ουσία της Κρανιοϊερής Θεραπείας του Upledger είναι να

βοηθάει τις φυσιολογικές διαδικασίες να λειτουργούν όπως η φύση σχεδιάζει. Ο θεραπευτής της Κρανιοϊερής Θεραπείας, ή ορθότερα ο επίκουρος (εκείνος που διευκολύνει όλη τη διαδικασία), το επιτυγχάνει αυτό επιδρώντας ενεργά στον συνδετικό ιστό του ατόμου, καθώς και στα συστήματα ενέργειας και κίνησης των υγρών του σώματος, ώστε να βοηθήσει να μειωθούν ή να εξαλειφθούν οι παράγοντες που καταστέλλουν τις διαδικασίες φυσικής ίασης, ζωογόνησης και ανάπτυξης.



Η φύση έχει σχεδιάσει την αναπαραγωγή, τον τοκετό και την ανάπτυξη του νέου ατόμου να συντελείτε βάση ενστίκτου, καθοδηγούμενα από κάποια εν σειρά πυροδοτικά συμβάματα, ορμόνες κι ευκαιρίες. Έχει ένα μόνο σκοπό: να επιτρέπει σε υγιείς μητέρες να δημιουργούν υγιή βρέφη που θα αναπτυχθούν σύμφωνα με τους μηχανισμούς που ήταν οι πιο επιτυχείς. Οτιδήποτε διακόπτει ή άλλως παρεμποδίζει αυτή τη φυσική αλληλουχία των γεγονότων ενδεχομένως να βλάψει το αναπτυσσόμενο νέο άτομο και πιθανώς τη μητέρα του.

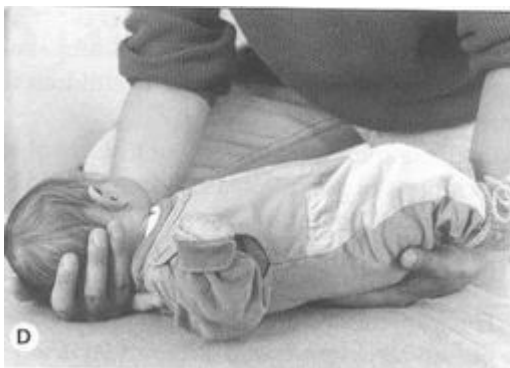Δύο ομάδες παραγόντων παρεμβαίνουν σ' αυτόν τον σχεδιασμό. Η πρώτη είναι πως κατά την περίοδο που οι περισσότερες γυναίκες είναι γόνιμες, υπόκεινται σε πολλές καταπονήσεις ή άλλες επιβλαβείς επιδράσεις για τις οποίες δεν έχουμε εξελιχθεί τόσο ώστε να τις αντιμετωπίζουμε αποτελεσματικά. Η δεύτερη είναι πως έχουν επενδυθεί σημαντικοί πόροι στην ενθάρρυνση τεκνοποίησης από γυναίκες, που εκ φύσεως έχουν πρόβλημα να ολοκληρώσουν επιτυχώς τη διαδικασία χωρίς ιατρική παρέμβαση.

Σε τελική ανάλυση όμως οι περισσότερες σύγχρονες μαμάδες θα μπορούσαν να ωφεληθούν, σε κάποιο βαθμό, από την Κρανιοϊερή Θεραπεία του Upledger, με τη βοήθεια που προσφέρει στις συμπιεσμένες δομές τους και τα κατεσταλμένα συστήματά τους, ώστε να φέρουν στον κόσμο υγιή βρέφη. Το ίδιο ισχύει και για πολλά σύγχρονα βρέφη που έχουν υποστεί κάποιου είδους αφύσικου stress ή παρέμβαση την ώρα που γεννιόντουσαν.

Πριν τον τοκετό η Κρανιοϊερή Θεραπεία βοηθάει τους συνδετικούς

ιστούς να προσαρμοστούν στις τεράστιες αλλαγές που επιφέρει η κύηση στις δομές και στα υγρά του σώματος.

Η κύηση επιφέρει ουσιαστικές αλλαγές στην κατανομή του βάρους, στη στάση του σώματος και στο ισοζύγιο υγρών. Παλαιές κακώσεις, τα επακόλουθα κάποιας προγενέστερης εγχείρησης και προβλήματα στη σπονδυλική στήλη μπορεί να κάνουν την εγκυμοσύνη μία δυσάρεστη εμπειρία, καθώς ο συνδετικός ιστός εξωθείται κοντά στα όρια της ελαστικότητάς του όσο στεγάζει το μικρό επιβάτη και το προστατευτικό περίβλημά του. Μακροχρόνιοι περιορισμοί στο συνδετικό ιστό που προηγουμένως να μην είχαν ενοχλήσει, τώρα μπορεί να γίνουν βάσανο. Οι βαθιά απελευθερωτικές επιδράσεις της Κρανιοϊερής Θεραπείας, βοηθούν στην προσαρμογή σε αυτές τις αλλαγές, ειδικά κατά τη διάρκεια των τελευταίων σταδίων όταν η πύελος προσπαθεί να φιλοξενήσει το έμβρυο που κατεβαίνει. Επιπροσθέτως θα βοηθήσει στον ίδιο τον τοκετό να είναι πιο εύκολος για την μητέρα και πιο ακίνδυνος για το βρέφος.



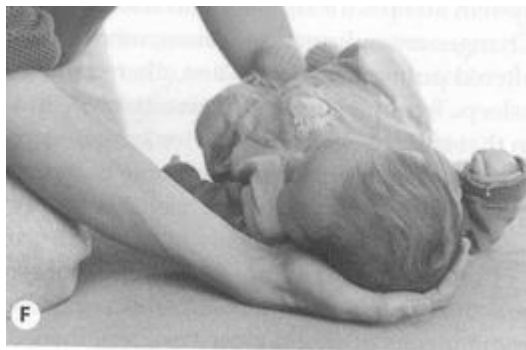Θα πρέπει επίσης να θυμόμαστε ότι η διαδικασία του τοκετού προσφέρει τις δικές της προκλήσεις στο αφικνούμενο έμβρυο. Το ταξίδι μέσα από το γεννητικό σωλήνα υποβάλλει το βρέφος σε καταπονήσεις και του επιβάλλει ασυνήθεις απαιτήσεις.

Γνωρίζουμε ότι ένας σκοπός αυτού είναι να πυροδοτήσει αλλαγές στο μηχανισμό των αντανακλαστικών που είχαν σχεδιαστεί για να βοηθήσουν το βρέφος να αναπτυχθεί καλά μέσα στην μήτρα, αλλά που θα αποτελούσαν εμπόδιο έξω από αυτήν. Τα αντανακλαστικά του εμβρύου πρέπει να αντικατασταθούν από τα αντανακλαστικά του βρέφους. Κάθε απόκλιση από το ιδεώδες, όπως το μερικώς αυτο-προωθούμενο ταξίδι μέσα από το γεννητικό σωλήνα μπορεί, ως φαίνεται, να καταστήσει αυτή τη διαδικασία μετασχηματισμού ατελή, αφήνοντας το νέο βρέφος ελλιπώς προετοιμασμένο για το επόμενο στάδιο του ταξιδιού του. Ένα ολόκληρο σύνολο δυσλειτουργιών, τόσο κατά τη βρεφική ηλικία όσο και κατά τη

μετέπειτα ζωή, συνδέονται με αυτού του τύπου την περίπτωση.

Μία άλλη λειτουργία του φυσιολογικού ταξιδιού μέσα από το γεννητικό σωλήνα φαίνεται να είναι το να δοθεί στο βρέφος ένα πραγματικά βαθύ μασάζ. Όλοι οι μύες υφίστανται συσπάσεις και οι αρθρώσεις κινητοποιούνται. Επιπλέον το κρανίο – ή το οστέινο κουτί μέσα στο οποίο έρχεται τυλιγμένος ο εγκέφαλος – συμπιέζεται και παίρνει σχήμα. Αυτό είναι απαραίτητο εν μέρει προκειμένου να επιτραπεί στο κεφάλι να στενέψει αρκετά ώστε να περάσει μέσα από τον τράχηλο. Για να εξασφαλιστεί αυτό χωρίς μόνιμη βλάβη, σε αυτό το στάδιο οι οστεώδεις πλάκες του κρανιακού θόλου του νεογνού είναι ατελώς σχηματισμένες, δεν είναι παρά μεγάλες μερικώς άκαμπτες επιφάνειες εντός των σκληρών μεμβρανών, από τις οποίες τελικά θα σχηματισθούν πλήρως. Σε μερικά νεογνά αυτές οι πλάκες θα παραμείνουν σε κάποια σημεία αλληλοκαλυπτόμενες. Η έγκαιρη αρωγή του φυσιοθεραπευτή στην επίλυση αυτού του προβλήματος βοηθάει να διασφαλιστεί πως θα εξαλειφθούν αναστρέψιμες καταπονήσεις που θα μπορούσαν αλλιώς να επιδράσουν στην κυκλοφορία των υγρών προς τον εγκέφαλο και πιθανώς και σε άλλες λειτουργίες, ουσιώδεις για τη υγεία και την σωστή ανάπτυξη του βρέφους.

Αυτό το πρώτο ταξίδι φαίνεται επίσης να αποτελεί μία ακόμη δοκιμασία ώστε να διασφαλιστεί πως μόνο τα υγιέστερα βρέφη θα επιβιώσουν. Ως εκ τούτου είναι σχεδιασμένο να είναι δύσκολο. Μολονότι τα περισσότερα βρέφη που βλέπουμε στα εργαστήρια μας έρχονται διότι υπάρχει κάποιος λόγος ανησυχίας, θα ήταν χρήσιμο προληπτικά να υποβάλλουμε σε έλεγχο όσο το δυνατόν περισσότερα τις πρώτες μέρες μετά τη γέννησή τους. Ακόμη δεν έχει παρουσιαστεί περίπτωση νεογνού με κάποιο σημαντικό περιορισμό στο κρανιοϊερό σύστημά του, που δεν ανταποκρίθηκε στη θεραπεία, ενώ χρειάζονται λίγα μόνο λεπτά για να εκτιμήσουμε και στη συνέχεια αποκαταστήσουμε τους τυχόν περιορισμούς στη λειτουργικότητα του. Έτσι έχουμε υγεία βρέφη με μεγαλύτερη ευεξία, που είναι ευλογία από όλες τις απόψεις.



Πιστεύουμε πως το να κάνουμε μασάζ στο βρέφος είναι απίστευτα πολύτιμο για εκείνο, και δεν είναι περίεργο ότι αποτελεί ρουτίνα σε πολλές κοινωνίες. Ωστόσο, αυτό που η Κρανιοϊερή Θεραπεία από τη δική της σκοπιά προσθέτει στο μασάζ του

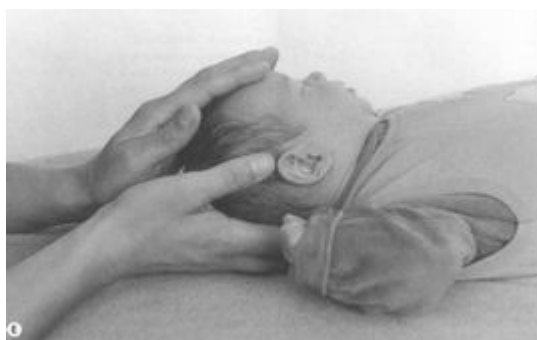βρέφους, είναι η ικανότητα να αξιολογούμε και να εκτιμούμε τη σοβαρότητα συγκεκριμένων περιορισμών και τάσεων, όπως αυτά σχετίζονται με τη σωματική δομή του βρέφους και το κεντρικό νευρικό σύστημά του, ενώ είμαστε σε θέση να αντιλαμβανόμαστε με την ευαισθησία των χεριών μας, πότε αυτοί οι περιορισμοί και οι τάσεις έχουν απαλειφθεί.

Ως μέρος της πρώτης πλήρους κρανιοϊερής αξιολόγησης και θεραπείας της, η σπονδυλική στήλη του βρέφους ελέγχεται για ασύμμετρες τάσεις που άλλως ενδέχεται να οδηγήσουν σε προβλήματα στην στάση του σώματος και στην ευστάθεια.

Επομένως το ταξίδι μέσα από το γεννητικό σωλήνα αποτελεί την τελική δοκιμασία του εμβρύου. Καθώς το έμβρυο ανοίγει τον δρόμο του προς την ζωή το κρανίο του πλάθεται, και τα πρωτογενή αντανακλαστικά μετατρέπονται σε αυτά που απαιτούνται για τα αρχικά στάδια της ζωής στον κόσμο. Όταν οι συνθήκες για την ολοκλήρωση αυτού του ταξιδιού δεν είναι ιδανικές, ή εάν το βρέφος πρέπει να υποβοηθηθεί από τον γιατρό κατά την έξοδό του, ενδεχομένως να απαιτηθούν υπερεκτάσεις, κυρίως στις κροταφικές χώρες της κεφαλής (γύρω από τα αυτιά), στη βάση του κρανίου, στις αρθρώσεις του ισχίου και στην πύελο όπως και στο συνδετικό ιστό της σπονδυλικής στήλης. Το Ινστιτούτο Upledger, έχοντας ήδη εφαρμόσει τεχνικές θεραπείας με εικόνες και συζητήσει με πολλές χιλιάδες ασθενών οδηγήθηκε στο συμπέρασμα ότι τα έμβρυα, ακόμη κι εκείνα των πρώτων επτά ή οκτώ εβδομάδων, επηρεάζονται από συναισθηματικά μηνύματα καθώς και από το γενικό συναισθηματικό περιβάλλον που τα πλαισιώνει όσο αυτά παραμένουν στη μήτρα. Η πρώιμη κρανιοϊερή αξιολόγηση θα αποκαλύψει πολλά προβλήματα, τα οποία συνήθως θα ανταποκριθούν γρήγορα σε πολύ ήπιες τεχνικές απελευθέρωσης. **Έχει διαπιστωθεί**

ότι η πρώιμη θεραπευτική αγωγή βοηθάει σε κωλικούς, σε αποκλίσεις από την ορθή στάση του σώματος, στο ραιβόκρανο, σε προβλήματα του ισχίου και σε ορισμένες μαθησιακές δυσλειτουργίες.

Οι φυσιοθεραπευτές της Κρανιοϊερής Θεραπείας εφιστούν ιδιαίτερα την προσοχή τους και σε άλλα προβλήματα που εκδηλώνονται σε βρέφη και νήπια. Δυσκολίες στο θηλασμό και στην κατάποση, ωτίτιδες, κακής ποιότητας ύπνος και αναπνευστικά προβλήματα.



Η Κρανιοϊερή Θεραπεία του Upledger είναι ένα σύστημα πρακτικής αξιολόγησης και ήπιας αλλά δραστηκής βοήθειας, που διευκολύνει την απελευθέρωση των περιορισμών στο συνδετικό ιστό. Ο συνδετικός ιστός είναι ακριβώς αυτό που λέει

ότι είναι. Συνδέει όλα μας τα οστά, τους μύες, τα νεύρα, τα όργανα και τους σωλήνες μαζί, με τρόπο τέτοιο που να μπορούν όλα να αλληλοβοηθούνται ώστε να λειτουργούν όπως έχουν σχεδιαστεί, ακόμη και σε έντονες καταπονήσεις. Η όποια μείωση της ελαστικότητας του συνδετικού ιστού, οπουδήποτε μέσα στο σώμα, δύναται να οδηγήσει σε δυσλειτουργία, τόσο στο σημείο εκείνο, όσο και σε οποιοδήποτε άλλο σημείο του σώματος. Μείωση της ελαστικότητας μπορεί να προκληθεί από ατύχημα, εγχείρηση, ασθένεια, ακινησία ή συναισθηματικό stress. Η Κρανιοϊερή Θεραπεία παρέχει βοήθεια που υποστηρίζει κι ενισχύει τις διαδικασίες φυσικής ίασης και ανάπτυξης χωρίς να τις πιέζει ή να τις καταστέλλει. Περισσότερες πληροφορίες παρέχονται

στο www.craniosacral.gr

Νέες μητέρες που ακολουθούν αγωγή Κρανιοϊερής Θεραπείας βρίσκουν πως μπορεί να διευκολυνθεί πολύ η ανάρρωσή τους μετά τον τοκετό.

Νέες μητέρες που ακολουθούν αγωγή Κρανιοϊερής Θεραπείας για τον τοκετό μπορούν να ανακουφιστούν πολύ. Η Κρανιοϊερή

Θεραπεία είναι βαθιά χαλαρωτική κι ενισχύει την ελεύθερη κίνηση σε όλα τα συστήματα υγρών: αίμα, λέμφο, εγκεφαλονωτιαίο υγρό και σωματικές απεκκρίσεις, γεγονός που σημαίνει βέλτιστη ανάληψη όλων των συστημάτων ίασης. Αυτό είναι ιδιαίτερα σημαντικό για τη μητέρα στην περίπτωση που ο τοκετός είχε κάποιες πρόσθετες δυσκολίες όπως αναισθησία κι έλεγχο του άλγους (που πιστεύεται ότι αναστέλλουν τις φυσικές μηχανικές και ορμονικές απαντήσεις επάνω στις οποίες βασίζονται οι κατά φύση διαδικασίες τοκετού), παρατεταμένο τοκετό, περιορισμένες επιλογές στη στάση του σώματος, καισαρική τομή και άλλα συμβάματα που απαιτούν αποκατάσταση, επαγωγή ή κάποιου είδους επείγουσα παρέμβαση.

Νεογνά και Βρέφη - Μέρος 2ο

ΕΦΑΡΜΟΓΕΣ ΤΗΣ ΚΡΑΝΙΟΪΕΡΗΣ ΘΕΡΑΠΕΙΑΣ ΣΕ ΝΕΟΓΝΑ ΚΑΙ ΒΡΕΦΗ – ΜΕΡΟΣ 2ο



Του John E. Upledger, DO, OMM

Εμβρυουλκία και αναρροφητική εμβρυουλκία.

Μόλις το κεφάλι του νεογνού εξέλθει από τον γεννητικό σωλήνα κι απελευθερωθεί από την πίεσή του, μπορούμε να εστιάσουμε σε ό,τι λαμβάνει χώρα καθώς γεννιέται το υπόλοιπο σώμα του παιδιού. Το ταξίδι μέσα από τον γεννητικό σωλήνα περιλαμβάνει μία λαμπρά ενορχηστρωμένη σειρά στρέψεων και συστροφών για τον

κορμό και την λεκάνη του παιδιού, οι οποίες ουσιαστικά κινητοποιούν κάθε άρθρωση στην σπονδυλική στήλη και στην πύελο και προκαλούν διάταση σε όλο το μυϊκό σύστημα και στους μαλακούς ιστούς εκείνων των τμημάτων. Η φύση έχει σχεδιάσει έτσι την διαδικασία αυτή ώστε να εξαρτάται περισσότερο από την εξώθηση που προκαλείται από τις συσπάσεις της μήτρας παρά από την έλξη που ασκείται από εξωτερικά εφαρμοζόμενες δυνάμεις.



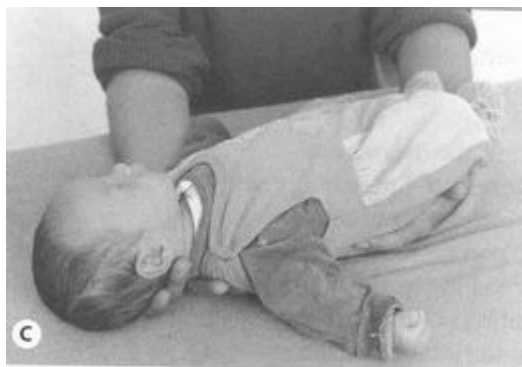Όταν οι βοηθοί στην διαδικασία του τοκετού ασκούν υπερβολικό ελκυσμό στο κεφάλι του παιδιού προκειμένου να «βοηθήσουν» το σώμα του να βγει μέσα από τον γεννητικό σωλήνα, είναι πιθανόν να προκαλέσουν σημαντικές υπερεκτάσεις των μυών, των συνδέσμων, των περιτονιών και

των αρθρώσεων του παιδικού σώματος. Το σώμα απαντάει στην υπερέκταση με σύσπαση των ιστών. Επίσης μπορεί να υπάρξουν μικρές εξαγγειώσεις αίματος οι οποίες δρουν ως ερεθιστικοί παράγοντες που ίσως αργότερα να επιφέρουν ίνωση των μαλακών ιστών. Τα φαινόμενα αυτά ενδέχεται να παρουσιαστούν μέσα στο κρανιοϊερό σύστημα και στους παρασπονδύλιους και πνελικούς ιστούς.

Οπουδήποτε κι αν παρουσιαστούν, οι υπερεκτάσεις και οι εξαγγειώσεις μπορούν να παρεμποδίσουν άμεσα ή έμμεσα την ορθή λειτουργία του κρανιοϊερού συστήματος. Σε αυτή την περίπτωση θα πρέπει να γίνει απελευθέρωση των υπερεκτάσεων, οι συσπασμένοι ιστοί θα πρέπει να χαλαρώσουν, η ανταλλαγή υγρών σε ιστούς όπου έχει διαχυθεί εξαγγειωθέν αίμα θα πρέπει να ενισχυθεί, και όλες οι αρθρώσεις θα πρέπει να κινητοποιηθούν όσο πιο γρήγορα γίνεται μετά τον τοκετό.

Εάν αυτά τα ζητήματα δεν επιλυθούν, μπορεί να προκαλέσουν ποικίλα προβλήματα του κρανιοϊερού συστήματος και της σπονδυλικής στήλης (τα οποία προσωπικά πιστεύω ότι είναι πιθανόν να εκδηλωθούν αργότερα ως σκολίωση) καθώς και ανισορροπίες της πύελου (που ενδεχομένως εύκολα θα

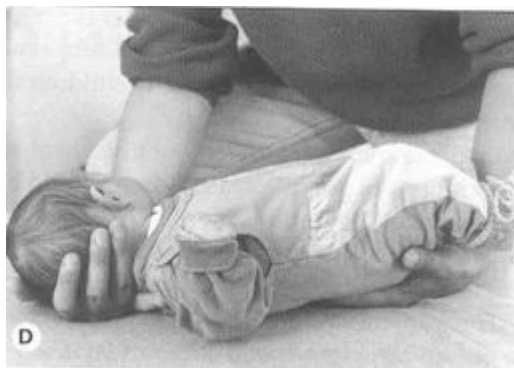παρεμποδίσουν την ορθή λειτουργία των οργάνων της πύελου). Η πλειονότητα αυτών των προβλημάτων είναι εύκολο να διορθωθεί αμέσως μετά τον τοκετό, και ουσιαστικά η θεραπεία είναι ακίνδυνη όταν εκτελείται από κάποιον εξειδικευμένο στην Κρανιοϊερή Θεραπεία. Απαιτούνται μόνο λίγα λεπτά για να διεξαχθεί η αξιολόγηση και η θεραπευτική αγωγή στην αρχή της ζωής ενός παιδιού · είναι κρίμα να μην πραγματοποιείται όσο πιο γρήγορα γίνεται.



Άλλες αιτίες για την δυσλειτουργία του κρανιοϊερού συστήματος που σχετίζονται με τον τοκετό συμπεριλαμβάνουν τις ανώμαλες προβολές, όπως είναι η προσωπική προβολή ή η προβολή των άνω άκρων ή των κάτω άκρων και η ισχιακή προβολή. Κάθε μία από αυτές

παρουσιάζει μη φυσιολογικές εντάσεις, υπερεκτάσεις και πιέσεις επάνω στο σώμα του παιδιού, οι οποίες μπορεί να εκδηλωθούν ως ιδιαίτερα προβλήματα του κρανιοϊερού συστήματος. Το σύστημα πρέπει να αξιολογηθεί ώστε να προσδιοριστεί η δυσλειτουργία, και οι φυσικοί μηχανισμοί αυτο-διόρθωσης πρέπει να υποστηριχτούν για να επιτευχθεί η πλήρης λειτουργία τους και η αποδοτική λειτουργία του κρανιοϊερού συστήματος.

Οι με εμβρυολικό ή αναρρόφηση υποβοηθούμενοι τοκετοί συχνά επιβάλλουν τις υπερβολικές δυνάμεις «τραβήγματος» οι οποίες εισάγουν πρότυπα μηχανισμών υπερεκτάσεως στους ιστούς του σώματος. Ο εμβρυολικός, που εφαρμόζεται ασύμμετρα, συχνά καταλήγει σε παραμόρφωση του κεφαλιού που είναι πέρα από τις ικανότητες του παιδιού να την διορθώσει με τους δικούς του μηχανισμούς. Κάποιος εξειδικευμένος στην Κρανιοϊερή Θεραπεία μπορεί να επιλύσει τέτοια προβλήματα το γρηγορότερο μετά τον τοκετό.



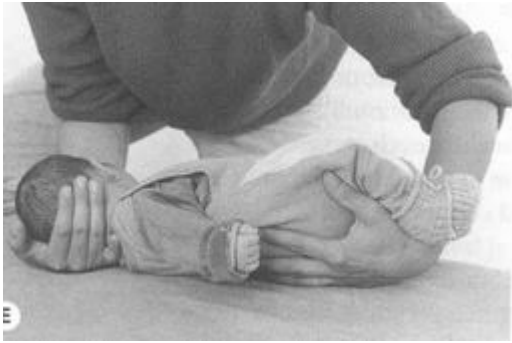Η προσωπική μου εμπειρία με παιδιά που γεννήθηκαν με αναρροφητική εμβρυουλκία διαμόρφωσε την ακλόνητη αντίθεσή μου ως προς αυτή την πρακτική. Η εφαρμογή κενού ή αναρρόφησης στο εξωτερικό του κεφαλιού ενός παιδιού δημιουργεί αρνητικές δυνάμεις στο εσωτερικό του κεφαλιού που μπορεί να έχουν ως αποτέλεσμα την αναρρόφηση μη φυσιολογικών ποσοτήτων ενδοκρανιακών υγρών στην κορυφή του κρανιακού θόλου. Αυτό το «οίδημα» είναι δυνατόν να καταλήξει σε μακροχρόνιες δυσλειτουργίες του κρανιοϊερού συστήματος που σχετίζονται με την απώλεια της ευκαμψίας των μηνιγγικών μεμβρανών, και πιθανώς με κάποιου βαθμού ίνωση των ιστών που προορίζονταν να είναι μαλακοί κι ελαστικοί.

Τα παιδιά που γεννήθηκαν με «βεντούζα» και τα οποία αναλάβαμε στην κλινική μας χρειάζονται μακρόχρονη Κρανιοϊερή Θεραπεία (ΚΙΘ), ακόμη κι αν η θεραπεία ξεκινήσει από το πρώτο έτος της ζωής τους. Τα προβλήματα είναι ανατάξιμα, όμως εάν υπάρχει άλλη επιλογή για τον τρόπο του τοκετού, θα ήταν καλύτερα να αποφεύγεται ο κίνδυνος που παρουσιάζεται με την εφαρμογή τόσο ισχυρών δυνάμεων κενού στην κορυφή του λεπτού κεφαλιού του εμβρύου.

Καισαρική τομή

Στην αρχή της δουλειάς μου είχα εκπλαγεί βλέποντας την έντονη σχέση μεταξύ της παρουσίας σημαντικών δυσλειτουργιών του κρανιοϊερού συστήματος και του τοκετού με καισαρική τομή. Για εμένα αποτελούσε μεγάλο γρίφο μέχρι που θυμήθηκα περιπτώσεις κατά την διάρκεια καισαρικών τομών όπου είδα το αμνιακό υγρό να εκτινάσσεται μερικές ίντσες προς τα πάνω στον αέρα καθώς γινόταν η τομή στην μήτρα. Αυτό υποδείκνυε την απότομη μείωση της πίεσης στο εσωτερικό της μήτρας όπου ζούσε το παιδί τους προηγούμενους εννέα μήνες. Η φυσιολογία του εμβρύου θα μπορούσε να δοκιμαστεί σοβαρά από αυτή την απότομη αλλαγή στην πίεση. Μοιάζει να είναι παρόμοιο με κάποιον δύτη που βγαίνει

στην επιφάνεια του νερού πολύ γρήγορα και υποφέρει από «τη νόσο των δυτών».



Από κρανιοϊερή οπτική γωνία, αυτή η απότομη μείωση της εξωτερικής πίεσης ενδεχομένως να οδηγήσει σε ταχεία διαστολή του κεφαλιού του εμβρύου. Αυτό, με τη σειρά του, θα μπορούσε εύκολα να καταλήξει σε ενδοκρανιακή υπερέκταση των μεμβρανών, σε μικρορρήξεις των μηνιγγικών μεμβρανών και σε μικροαιμορραγίες των τριχοειδών αγγείων. Καθώς αυτά τα εξαγγειωθέντα ερυθρά αιμοσφαίρια αποδομούνται, υφίστανται βιοχημικές μεταβολές με τις οποίες μετατρέπονται σε χολικά άλατα που ερεθίζουν τον εγκεφαλικό ιστό και τις μεμβράνες. Ο ερεθισμός αυτός του ιστού καταλήγει σε ίνωση με την μορφή γλοίωσης στην απώλεια της ελαστικότητας των μεμβρανών του εγκεφάλου, καθώς και σε μικρές αλλά σημαντικές συμφύσεις μεταξύ των μεμβρανών. Τέτοιες καταστάσεις είναι δυνατόν να προκαλέσουν δυσλειτουργίες του κρανιοϊερού συστήματος που θα απαιτούσαν εκτεταμένη θεραπεία.

Συμβάματα μετά τον τοκετό ικανά να σχετίζονται με δυσλειτουργία του κρανιοϊερού συστήματος.

Το πιο κοινό σύμβαμα μετά τον τοκετό που παρατηρήσαμε ότι αποτελεί αιτία για δυσλειτουργίες του κρανιοϊερού συστήματος απαντάται κατά την αναρρόφηση υγρών από το στόμα και τη μύτη. Η σκληρά και η μαλακή υπερώα του νεογνού, καθώς και οι ρινικές δομές αυτού είναι εξαιρετικά λεπτεπίλεπτες την ώρα του τοκετού. Το πουάρ ή ο αναρροφητικός σωλήνας εύκολα πληγώνει τους μαλακούς ιστούς, προκαλώντας έτσι τη σύσπασή τους. Όταν επιμένει, αυτή η σύσπαση επηρεάζει την κινητικότητα της σκληράς υπερώας και του ρινικού οστού, η οποία με τη σειρά της προκαλεί δυσλειτουργία του κρανιοϊερού συστήματος.

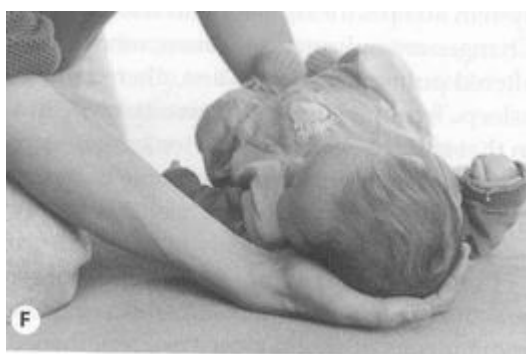Προβλήματα της σκληράς υπερώας συνήθως καταλήγουν σε δυσλειτουργία του σφηνοειδούς ή / και των κροταφικών οστών. Αυτά τα προβλήματα μπορούν εύκολα να οδηγήσουν σε

δυσλειτουργία του συστήματος του οπτικού νεύρου και σε σοβαρή ευερεθιστότητα του παιδιού. Άλλα συμπτώματα είναι συχνά αισθητηριακά και πολύ δύσκολο να αξιολογηθούν αφού το νεογνό δεν μπορεί να περιγράψει λεκτικά κάποιο αίσθημα. Ως εκ τούτου έγκειται στην οξύνοια του ειδικού στην Κρανιοϊερή θεραπεία να εντοπίσει τις δυσλειτουργίες του συστήματος χωρίς επιπλέον ενδείξεις πέρα από το κλάμα κι άλλα σημάδια δυσφορίας. Περιστασιακά η αναρρόφηση γίνεται μάλλον βίαια και μπορεί να εμφανιστεί πραγματική οστική δυσλειτουργία της σκληράς υπερώας, των ζυγωματικών ή / και της κάτω γνάθου. Τέτοια προβλήματα είναι περισσότερο έκδηλα και συνεπώς ανιχνεύονται ευκολότερα κατά την διαδικασία της αξιολόγησης. Όποιο πρόβλημα ανιχνεύεται πρέπει στην συνέχεια να διορθώνεται.

Άλλα προβλήματα του κρανιοϊερού συστήματος μετά τον τοκετό συνήθως φαίνεται να σχετίζονται με τραυματισμούς, όπως σε περίπτωση πτώσης του νεογνού. Πρόκειται για μεμονωμένα κι εξατομικευμένα προβλήματα τα οποία πρέπει να αξιολογηθούν ξεχωριστά σε κάθε παιδί. Ο ειδικός στην Κρανιοϊερή θεραπεία οφείλει να διορθώνει τα παθολογικά ευρήματά του.

Η αξιολόγηση του κρανιοϊερού συστήματος και η διαδικασία του πρωτοκόλλου.

Μίλησα εκτενώς για την Κρανιοϊερή θεραπεία και τις εφαρμογές της στην αίθουσα τοκετών καθώς και στα πρώτα στάδια της ζωής του νεογνού. Κλείνοντας, θα ήθελα να περιγράψω την αρχική αξιολόγηση και το πρωτόκολλο όπως τα διεξάγω στην αίθουσα τοκετών ή στο τμήμα νεογνών του νοσοκομείου.



Πρώτα, απλά κρατώ τον κρανιακό θόλο του παιδικού κεφαλιού στο ένα χέρι κι εξετάζω για σκλήρυνση ή / και ασυμμετρία επάνω σε ολόκληρη την επιφάνεια του κρανιακού θόλου. Έπειτα βάζω ένα δάχτυλο του άλλου χεριού μου μέσα στο στόμα του

παιδιού και προσπαθώ να προκαλέσω το αντανακλαστικό του θηλασμού. Εάν αυτό εκδηλωθεί, τότε το ενισχύω σε συγχρονισμό

με τον προσωπικό ρυθμό του παιδιού. Αυτή η τόνωση πραγματοποιείται με απαλή πίεση του δαχτύλου στον ουρανίσκο σε κάθε έκλυση του αντανακλαστικού. Εάν δεν παρουσιαστεί το αντανακλαστικό του θηλασμού, τότε πιέζω απαλά και ρυθμικά τον ουρανίσκο. Καθώς αυτή η ρυθμική πίεση της σκληράς υπερώας συνεχίζεται, εγώ μπορώ να νιώσω τον κρανιακό θόλο να διαστέλλεται αργά. Με τον τρόπο αυτό καθώς και τροποποιώντας με ήπιους χειρισμούς την διαμόρφωση του κρανιακού θόλου με το άλλο χέρι, οι κρανιακές ασυμμετρίες και οι επικαλύψεις μπορούν συνήθως να διορθωθούν.

Στη συνέχεια απελευθερώνω την ινιακή βάση τοποθετώντας ένα ή δύο δάχτυλα κάτω από το πίσω μέρος του λαιμού. Αυτά τα δάχτυλα υποστηρίζουν τους άνω αυχενικούς σπονδύλους σε μία πρόσθια θέση ενώ με το άλλο χέρι πιέζω πολύ απαλά το ινίο να «αποτραβηχτεί» από τον άτλαντα. Μόλις αυτό επιτευχθεί – και σπάνια απαιτείται για αυτόν τον χειρισμό ένα ολόκληρο λεπτό – εγώ κρατώ το χέρι μου στο ινίο εκεί ακριβώς όπου βρίσκεται. Κινώ το άλλο χέρι προς τα κάτω στην λεκάνη κι ασκώ ήπιο ελκυσμό μεταξύ του ινίου και της λεκάνης. Αυτή η τεχνική χρησιμοποιείται για την απελευθέρωση υπερεκτάσεων που προκλήθηκαν από το «τράβηγμα» του νεογνού μέσα από τον γεννητικό σωλήνα.

Συχνά έχω την αίσθηση του «ξετυλίγματος» κατά μήκος της σπονδυλικής στήλης καθώς εκτελώ αυτή την τεχνική. Πιστεύω ότι πολλές περιπτώσεις σκολίωσης αποσοβούνται ακριβώς εδώ, όπως ακριβώς και πολλές περιπτώσεις υπερκινητικότητας και μαθησιακών ανικανοτήτων αποφεύγονται με την απελευθέρωση της ινιακής βάσης και την ορθότερη διαμόρφωση του κρανιακού θόλου.

Μετακινώ και τα δύο χέρια προς την λεκάνη και, κρατώντας το κάθε ήμισυ της λεκάνης σε κάθε ένα χέρι, απελευθερώνω και ισοσταθμίζω αυτή την περιοχή. Απελευθερώνω τους ώμους και τον θωρακικό κλωβό κρατώντας το κάθε ήμισυ του άνω κορμού σε κάθε ένα χέρι καθώς απελευθερώνω και ισοσταθμίζω αυτές τις περιοχές, ακριβώς όπως έπραξα με την λεκάνη. Η ολοκλήρωση της αξιολόγησης και του πρωτοκόλλου δεν πρέπει να διαρκεί

περισσότερο από πέντε έως δέκα λεπτά. Εάν συγκεκριμένες προβληματικές περιοχές δεν διορθώνονται, το παιδί πρέπει να εξεταστεί πάλι για επανεκτίμηση και θεραπεία μέσα στις επόμενες 24 ώρες.

Αυτή η ιδιαίτερα ακίνδυνη συνεδρία με το νεογνό μπορεί να αποσοβήσει μελλοντικά προβλήματα στη ζωή του. Αποτελεί μία αξιόλογη κι ελάχιστα επικίνδυνη επένδυση για το μέλλον κάθε παιδιού.

John Upledger, DO, OMM

Palm Beach Gardens, Florida

Massage Today – Ιούνιος 2003, Τόμος 03, Τεύχος 06

[Μέρος 1ο](#)

Νεογνά και Βρέφη - Μέρος 1ο

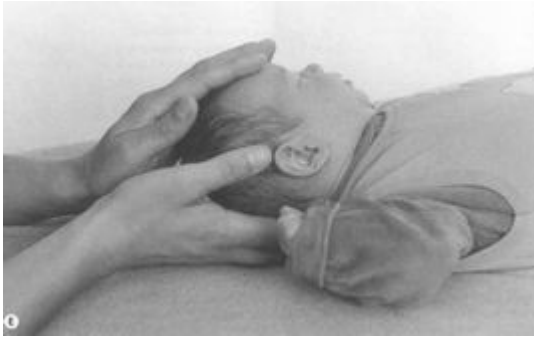**ΕΦΑΡΜΟΓΕΣ ΤΗΣ ΚΡΑΝΙΟΪΕΡΗΣ ΘΕΡΑΠΕΙΑΣ ΣΕ ΝΕΟΓΝΑ ΚΑΙ ΒΡΕΦΗ –
ΜΕΡΟΣ 1ο**



Του John Upledger, DO, OMM

Η Κρανιοϊερή Θεραπεία (ΚΙΘ) έχει αποδειχτεί αποτελεσματική στην αναγνώριση αρκετών διαταραχών που προσβάλλουν τα παιδιά, συμπεριλαμβανομένων της δυσλεξίας, της υπερκινητικής συμπεριφοράς και προβλημάτων κινητικού ελέγχου. Είναι εξίσου καλή στην άμβλυση τέτοιων καταστάσεων όταν αυτές έχουν προκληθεί από περιορισμούς στις μεμβράνες της σκληράς μήνιγγας

του κρανιοϊερού συστήματος. Πιστεύω ότι τα λίγα λεπτά που απαιτούνται για να διενεργηθεί η αξιολόγηση του κρανιοϊερού συστήματος στην αίθουσα τοκετών, ή λίγο μετά την γέννηση, αποτελούν μία καθ' όλα άξια επένδυση για τη μελλοντική υγεία και ευεξία κάθε παιδιού.

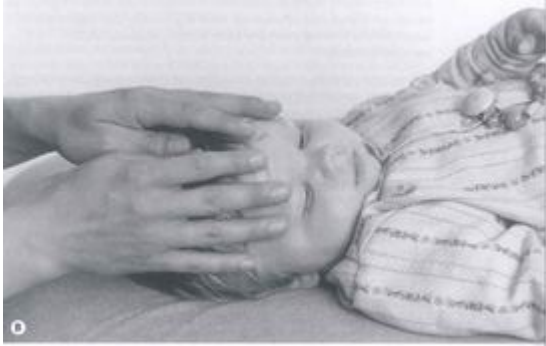

Το 1977 διεξαγάγαμε μεγάλο κλινικό έργο στο Πανεπιστήμιο της Πολιτείας του Μίσιγκαν (MSU) για να διερευνήσουμε πώς το κρανιοϊερό σύστημα που πρόσφατα είχε ανακαλυφτεί, επηρέαζε τους ασθενείς. Για ερευνητικούς σκοπούς

έπρεπε να αναπτύξω ένα τυποποιημένο εργαλείο αξιολόγησης. Έως τότε είχα αποκτήσει αρκετή εμπειρία ώστε να είναι σχετικά απλό το να καταλήξω στο πρωτόκολλο των 19 βημάτων το οποίο χρησιμοποιήθηκε από τέσσερις διαφορετικούς εξεταστές για να διαπιστωθεί εάν τα ευρήματα συμφωνούσαν μεταξύ τους ή όχι. Οι εξεταστές δεν γνώριζαν τα ευρήματα ο ένας του άλλου έως ότου ο κάθε στατιστικός αναλυτής ολοκλήρωνε την εργασία του. Χρησιμοποιώντας αυτό το πρωτόκολλο εξετάσαμε τα παιδιά 25 βρεφονηπιακών σταθμών και βρήκαμε ένα 85 τοις εκατό ποσοστό συμφωνίας μεταξύ των τεσσάρων εξεταστών, γεγονός που απέκλεισε τα ατομικά υποκειμενικά ευρήματά τους να ήταν τυχαία. Αναμφίβολα αντιμετωπίζαμε ένα κρανιοϊερό σύστημα που μπορούσε να αξιολογηθεί με αξιοπιστία χρησιμοποιώντας μόνο τα χέρια ενός εκπαιδευμένου εξεταστή. Βασιζόμενος σε αυτή την μελέτη, θεώρησα το πρωτόκολλο αξιολόγησης ως ένα έγκυρο εργαλείο έρευνας.

Συνέχισα χρησιμοποιώντας αυτό το πρωτόκολλο σε 203 παιδιά του δημοτικού. Ένας ανεξάρτητος στατιστικός -ψυχολόγος συσχέτισε τα αποτελέσματά μου με τις ακαδημαϊκές επιδόσεις και την συμπεριφορά των παιδιών, καθώς και με το ιατρικό ιστορικό και το ιστορικό τοκετού κάθε μητέρας και παιδιού. Η στατιστική ανάλυση των δεδομένων αποκάλυψε ότι η διαδικασία ήταν ικανή να αναγνωρίσει τα παιδιά που υπέφεραν από δυσλεξία, υπερκινητική

συμπεριφορά, επιληπτικές κρίσεις και προβλήματα κινητικού ελέγχου. Επίσης μπορούσε να αναγνωρίσει βρέφη που γεννήθηκαν με καισαρική τομή ή με εμβρυουλκία, καθώς κι εκείνα που υπέφεραν από έλλειψη οξυγόνου την ώρα του τοκετού.

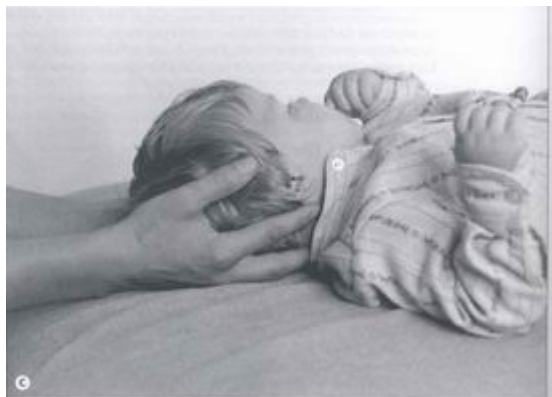

Βασιζόμενοι σε αυτά τα αποτελέσματα ανοίξαμε μία κλινική στο MSU για παιδιά με εγκεφαλικές δυσλειτουργίες. Χρηματοδοτηθήκαμε επίσης για να ερευνήσουμε τις σχέσεις μεταξύ του αυτισμού και της δυσλειτουργίας του κρανιοϊερού

συστήματος. Η κλινική άνοιξε στα τέλη του 1977, και η έρευνα για τον αυτισμό διεξήχθη από τον Σεπτέμβριο του 1978 έως τον Ιούνιο του 1981. Όλη αυτή η εργασία οδήγησε στις ακόλουθες εντυπώσεις και συμπεράσματα όσον αφορά τις επιδράσεις των δυσλειτουργιών του κρανιοϊερού συστήματος στη λειτουργία του κεντρικού νευρικού συστήματος.

Ασθένεια της μητέρας ή τοξικότητα κατά την κύηση.

Ασθένεια της μητέρας ή τοξικότητα κατά την κύηση συνήθως καταλήγει σε γενικευμένη σκλήρυνση της σκληράς μήνιγγας του εμβρύου, γεγονός που καθιστά την μεμβράνη λιγότερο ικανή να προσαρμόζεται στις ρυθμικές αλλαγές του όγκου του εγκεφαλονωτιαίου υγρού που ρέει μέσα στο κρανιοϊερό σύστημα. Συχνά αυτό είναι συνέπεια ιογενούς μόλυνσης της μητέρας κατά τους τελευταίους έξι μήνες της κύησης. (Βακτηριδιακή μόλυνση της μητέρας αποτελεί λιγότερο πιθανή αιτία.) Συναντήσαμε επίσης περιπτώσεις στις οποίες οι ανελαστικές μεμβράνες φαίνονταν να σχετίζονται με αναπνευστικές δυσκολίες της μητέρας, όπως το άσθμα, ή με προβλήματα τοξινών, προερχόμενα είτε από ένα μεμονωμένο γεγονός είτε από συνεχή έκθεση σε αυτές. Οι τοξίνες μπορούσαν να έχουν προσληφθεί είτε μέσω τροφής, ποτού, φαρμάκων ή παράνομα διακινούμενων ναρκωτικών είτε να έχουν εισπνευστεί με τη μορφή αερίων ρύπων ή αερομεταφερόμενων αλλεργιογόνων.



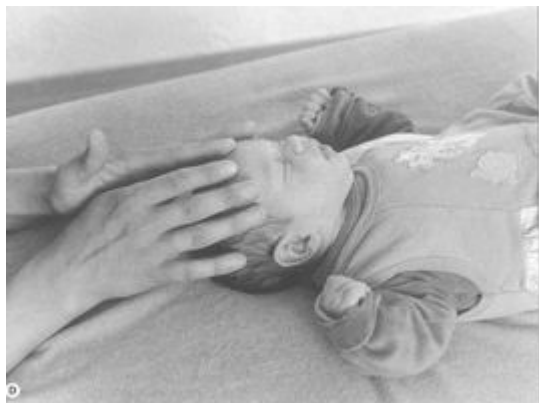Συνήθως ένα τέτοιο σύνδρομο γενικευμένης σκλήρυνσης των μεμβρανών εκδηλώνεται ως σημαντική δυσλειτουργία του κεντρικού νευρικού συστήματος του παιδιού: Αισθητήριες και κινητικές ανεπάρκειες, μολονότι εξαιρετικά ποικιλόμορφες, είναι εμφανείς. Τις

περισσότερες φορές η Κρανιοϊερή θεραπεία βελτιώνει κατά πολύ ή και διορθώνει εντελώς τέτοια προβλήματα. Η θεραπευτική αγωγή είναι ιδιαίτερα αποτελεσματική όταν εφαρμόζεται στη διάρκεια των πρώτων εβδομάδων της ζωής ενός βρέφους. Εάν δεν αντιμετωπιστεί θεραπευτικά, το σύνδρομο μη ενδοτικότητας των μεμβρανών μπορεί να είναι αρκετά σοβαρό ώστε να εξελιχθεί σε έναν ισχυρό παράγοντα που συμβάλλει στην ανάπτυξη αυτισμού.

Άλλα προβλήματα, όπως ο τραυματισμός της μητέρας, η συναισθηματική φόρτιση ή η ανώμαλη θέση του εμβρύου μέσα στην πύελο για παρατεταμένο χρονικό διάστημα, είναι πιο πιθανό να προκαλέσουν ειδικά κλινικά συμπτώματα που σχετίζονται με δυσλειτουργίες του κρανιοϊερού συστήματος οι οποίες μπορούν να ανιχνευθούν αρκετά εύκολα. Η εφαρμογή της αρμόζουσας Κρανιοϊερής θεραπείας – όσο νωρίτερα τόσο καλύτερα – συνήθως είναι αρκετά αποτελεσματική.

Δυσλειτουργίες του κρανιοϊερού συστήματος σχετιζόμενες με την διαδικασία του τοκετού.

Ο τοκετός του νεογνού περιλαμβάνει την διέλευση του παιδιού μέσα από έναν ελικοειδή γεννητικό σωλήνα. Πιστεύω ότι ο κοιλιακός τοκετός αντιπροσωπεύει για ένα παιδί την πρώτη Κρανιοϊερή Αγωγή του, την πρώτη κινητοποίηση της σπονδυλικής στήλης του, την πρώτη αγωγή του νευρομυϊκού συστήματός του καθώς και την πρώτη συνεδρία αισθητήριας διέγερσής του. Κατά τη γνώμη μου, όλα αυτά εξυπηρετούν στην προετοιμασία του βρέφους για ταχεία μετάβαση από την ζωή στο εσωτερικό της μήτρας στον έξω κόσμο. Η φύση σπάνια κάνει σχεδιαστικά λάθη κι εγώ πιστεύω πως ο γεννητικός σωλήνας δεν είναι ένα από αυτά.



Τα οστά του κρανιακού θόλου του εμβρύου / νεογνού είναι σκληρές επιφάνειες στην μεμβράνη. Ο χώρος μεταξύ των άκρων τους υπερεπαρκεί για να επικαλυφθούν και να αλλάξει το σχήμα του κεφαλιού έτσι ώστε να μπορεί να περάσει μέσα από τον γεννητικό σωλήνα. Η διέλευση αυτή

αντιπροσωπεύει έναν «χειρισμό» των κρανιακών οστών από τα τοιχώματα του γεννητικού σωλήνα · εξασφαλίζει δε την ίδια κινητικότητα τους ούτως ώστε μετά τον τοκετό τα οστά να είναι ικανά να προσαρμόζονται στην κίνηση του κρανιοϊερού συστήματος.

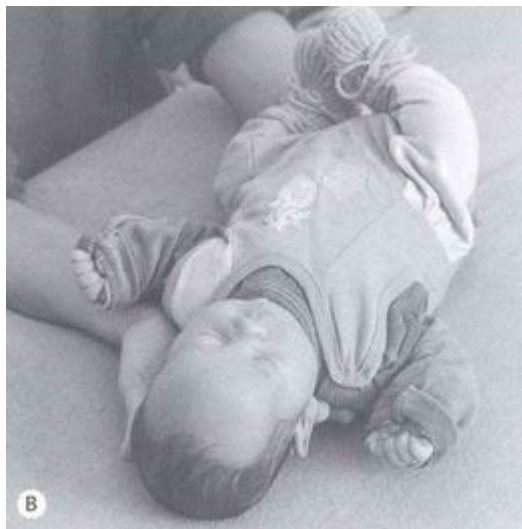
Περιπτώσεις επικάλυψης των κρανιακών οστών συνήθως αυτοδιορθώνονται μόλις το κεφάλι του παιδιού διασταλεί και ανακτήσει το σχήμα του μετά την έξοδό του από τον γεννητικό σωλήνα. Εάν αυτό δεν συντελεστεί μέσα σε λίγα λεπτά, ένας ειδικός στην Κρανιοϊερή Θεραπεία μπορεί να διορθώσει αυτές τις καταστάσεις εύκολα. Όταν τα προβλήματα επικάλυψης των οστών δεν διορθωθούν, μπορεί να συμβάλλουν στην προδιάθεση επιληπτικών κρίσεων. Συχνά συναντούμε μία μόνιμη επικάλυψη ανάμεσα στα βρεγματικά και στα μετωπιαία οστά σε σπαστικές καταστάσεις όπως είναι η εγκεφαλική παράλυση. Όταν τα προβλήματα επικάλυψης των οστών διορθωθούν, αυτές οι καταστάσεις συνήθως βελτιώνονται ή εκλείπουν ολοκληρωτικά.

Η συμπίεση του παιδικού κεφαλιού κατά τον τοκετό μπορεί εξίσου να δρα ως ένας κυκλικός εκθλιπτήρας που ενισχύει την διάχυση του εγκεφαλονωτιαίου υγρού μέσα σε όλους τους εγκεφαλικούς ιστούς, κατά μήκος του σπονδυλικού σωλήνα και σε όλη την έκταση των υποσκληρίδιων χώρων. Αυτή η συμπιεστική κίνηση βοηθάει το φλεβικό αίμα να παροχετευτεί από τον κρανιακό θόλο, ούτως ώστε μόλις το κεφάλι εξέλθει από τον γεννητικό σωλήνα, φρέσκο αρτηριακό αίμα να μπορεί να εισέλθει στον θόλο κι επιπλέον να ενεργοποιήσει τα κυκλοφορικά συστήματα του εγκεφάλου. Επίσης προσφέρει την πρώτη μάλαξη του τριχωτού της

κεφαλής.

Τα περισσότερα βρέφη γεννιούνται με το πρόσωπο προς τα κάτω, την μητέρα σε ύπτια θέση και το ινίο του παιδιού να εξέρχεται κάτω από τα ηβικά οστά αυτής. Πολλοί καλοπροαίρετοι βοηθοί στον τοκετό νιώθουν την ανάγκη να επιταχύνουν την διαδικασία. Κατά τους μαιευτικούς κανόνες, όταν εξέλθει το κεφάλι πρέπει να επισπεύδουμε την ολοκλήρωση του τοκετού καθώς ο γεννητικός σωλήνας μπορεί να συμπιέσει τον ομφάλιο λώρο επάνω στο βρεφικό σώμα. Αυτή η συμπίεση του λώρου έχει θεωρηθεί ότι δυνάμει αναστέλλει την ροή του αίματος προς το βρέφος, γεγονός που μπορεί να καταλήξει σε εγκεφαλική βλάβη οφειλόμενη σε υποξία. Με άλλα λόγια, η καλή πρόθεση του βοηθού μεταφράζεται σε άρπαγμα του παιδικού κεφαλιού και τράβηγμα. Πράττοντας έτσι, το κεφάλι μπορεί να υπερεκταθεί γεγονός που ενδέχεται να προκαλέσει «σφήνωμα» του ινιακού οστού του κρανίου προς τα εμπρός μέσα στις επιφάνειες με τη μορφή V που υποδέχονται την άρθρωση και βρίσκονται στην άνω επιφάνεια του πρώτου αυχενικού σπονδύλου (άτλας).

Όταν υπάρχει κίνδυνος τραυματισμού, οι μαλακοί ιστοί του σώματος συσπώνται ή γίνονται δύσκαμπτοι. Εάν εμφανιστεί μυϊκή δυσκαμψία με το ινίο του παιδιού σφηνωμένο σε αυτή την πρόσθια θέση, θα παραμείνει ως έχει. Στην περίπτωση αυτή, η σύσπαση των μαλακών ιστών στη συμβολή της βάσης του κρανίου και της κορυφής του αυχένα μπορεί να συμπιέσει περιοχές του σφαγιτιδικού τρήματος στην δεξιά πλευρά, στην αριστερή πλευρά ή και στις δύο μαζί. Εάν το σφήνωμα είναι πιο σοβαρό μπορεί να συμπιέσει το μέγα τρήμα.



Το σφαγιτιδικό τρήμα επιτρέπει σε διάφορες σημαντικές δομές να εξέρχονται από το κρανίο, συμπεριλαμβανομένων των σφαγιτιδων φλεβών που παροχετεύουν το περισσότερο φλεβικό αίμα από το κεφάλι μέσα στον αυχένα. Από το τρήμα επίσης διέρχονται τα κρανιακά νεύρα IX, X και XI. Το γλωσσοφαρυγγικό (IX) και το πνευμονογαστρικό (X) κρανιακό νεύρο

λειτουργούν συνεργικά για να βοηθήσουν στον έλεγχο της κατάποσης, της λειτουργίας του αεραγωγού καθώς και του λάρυγγα, του φάρυγγα και του οισοφάγου. Το γλωσσοφαρυγγικό νεύρο επίσης εργάζεται από κοινού με το υπογλώσσιο (XII) κρανιακό νεύρο στον έλεγχο της γλώσσας και του στοματοφάρυγγα. Επιπροσθέτως, το πνευμονογαστρικό νεύρο βοηθάει στην διατήρηση ενός κανονικού καρδιακού ρυθμού και συμμετέχει στην λειτουργία του στομάχου και του εντέρου. Όταν δυσλειτουργεί το πνευμονογαστρικό νεύρο μπορεί να συμβάλλει σ' ένα αίσθημα ζάλης.

Το υπογλώσσιο (XII) νεύρο εξέρχεται από το κρανίο μέσω των υπογλώσσιων πόρων, που βρίσκονται πλάι και κάτωθεν των αρθρικών επιφανειών του ινίου όπως αυτό αρθρώνεται στον άτλαντα. Συνεπώς το σφήνωμα μπορεί εύκολα να οδηγήσει σε προβλήματα ελέγχου της γλώσσας, όπως για παράδειγμα ο πλαταγισμός της γλώσσας. Το παραπληρωματικό (XI) κρανιακό νεύρο νευρώνει μερικούς από τους μείζονες αυχενικούς μύες · όταν το νεύρο δυσλειτουργεί μπορεί να προκαλεί σπασμό του στερνοκλειδομαστοειδούς μύος ή / και τμήματος του τραπεζοειδούς μύος στον αυχένα. Ο σπασμός μπορεί να εξακολουθεί να υφίσταται και μετά τον τοκετό λόγω συνεχιζόμενης συμπίεσης / ερεθισμού του νεύρου καθώς αυτό εξέρχεται από το σφαγιτιδικό τρήμα. Τότε ίσως προκληθεί ραιβόκρανο.

Τέτοιου τύπου δυσλειτουργία του κρανιοϊερού συστήματος την αποκαλούμε «συμπίεση της βάσης του ινιακού οστού». Εάν και οι δύο πλευρές της ινιακής βάσης είναι σοβαρά συμπιεσμένες, είναι σύνηθες να συναντούμε κωλικό, παλινδρόμηση της τροφής, οισοφαγική παλινδρόμηση, αναπνευστικές δυσκολίες, ταχυκαρδία κι επηρεασμένη λειτουργία του εντέρου (δυσκοιλιότητα ή διάρροια). Μπορεί επίσης να υπάρχει σπασμός των αυχενικών μυών. Εάν η κατάσταση δεν αντιμετωπιστεί θεραπευτικά, μπορεί να καταλήξει σε σύνδρομο υπερκινητικού παιδιού και διαταραχή της συγκέντρωσης. Όταν το σφήνωμα της ινιακής βάσης είναι λιγότερο σοβαρό, ή υφίσταται μόνο στην δεξιά ή στην αριστερή πλευρά, τότε είναι δυνατόν να παρουσιαστεί κάθε συνδυασμός αυτών των συμπτωμάτων.

Ευτυχώς η συμπίεση της ινιακής βάσης μπορεί συνήθως να διορθωθεί από κάποιον έμπειρο στην Κρανιοϊερή Θεραπεία μέσα σε λίγα μόνο λεπτά, εφόσον το παιδί που έχει το πρόβλημα δεχθεί θεραπευτική αγωγή κατά τις πρώτες εβδομάδες της ζωής του. Η θεραπευτική αγωγή είναι πιο αποτελεσματική όταν πραγματοποιείται από τις πρώτες κιόλας ημέρες της ζωής του – ή ακόμη και στην αίθουσα τοκετών, αφού κοπεί ο ομφάλιος λώρος, γίνει αναρρόφηση των εκκρίσεων και καθαριστεί το παιδί. Κατά κανόνα, όσο πιο γρήγορα εξεταστεί το παιδί τόσο λιγότερη θεραπευτική αγωγή απαιτείται.

Εάν αφήσουμε να συνεχιστεί ο σπασμός των αυχενικών μυών, αυτός μπορεί να προκαλέσει δυσλειτουργία του κροταφικού οστού στο κρανιοϊερό σύστημα. Έχει διαπιστωθεί ότι αυτή η δυσλειτουργία αποτελεί έναν ισχυρό παράγοντα που συμβάλλει στη δυσλεξία και σε άλλα προβλήματα ανάγνωσης των παιδιών. Ενδιαφέρον παρουσιάζει το γεγονός ότι διορθώνοντας αυτές τις δυσλειτουργίες σε παιδιά της σχολικής ηλικίας, συχνά τους παρέχουμε τη δυνατότητα να φθάσουν στα φυσιολογικά επίπεδα ανάγνωσης σε διάστημα λίγων εβδομάδων, εκτός κι αν παρεμβάλλονται ψυχολογικά ή / και συναισθηματικά τραύματα. Εάν υπάρχουν τέτοια τραύματα πρέπει να ενσωματωθούν στο θεραπευτικό πρόγραμμα επιπλέον εναλλακτικές μέθοδοι

ψυχοσυναισθηματικής θεραπευτικής αγωγής.

John Upledger, DO, OMM
Palm Beach Gardens, Florida

[Μέρος 2ο](#)